# Thorakolumbale Verletzungen

- Literatur
- Diagnostik
- Klassifikation
- Dorsal
- Ventral
- Fälle
- Fazit

# Thorakolumbale Verletzungen beim Knochengesunden

**Literatur**

Diagnostik

Klassifikation

Dorsal

Ventral

Fälle

Fazit

# Literatur

BGU Murnau

## Wenig Level I

# Literatur

BGU Murnau

**Wenig Level I**
**Wenig MCS**
**AGWS MCS I+II**

Originalien

Unfallchirurg 2009 · 112:33–45
DOI 10.1007/s00113-008-1524-7
Online publiziert: 21. Dezember 2008
© Springer Medizin Verlag 2008

**Redaktion**
W. Mutschler, München

M. Reinhold[1] · C. Knop[1] · R. Beisse[2] · L. Audigé[3] · F. Kandziora[4] · A. Pizanis[5] · R. Pranzl[6] · E. Gercek[7] · M. Schultheiss[8] · A. Weckbach[9] · V. Bühren[2] · M. Blauth[1]
[1] Universitätsklinik für Unfallchirurgie und Sporttraumatologie, Medizinische Universität Innsbruck
[2] Berufsgenossenschaftliche Unfallklinik Murnau
[3] AO Clinical Investigation and Documentation (AOCID), Dübendorf
[4] Centrum für muskuloskeletale Chirurgie, Charité, Berlin
[5] Universitätsklinikum, Klinik für Unfall-, Hand- und Wiederherstellungschirurgie, Homburg/Saar
[6] Unfallkrankenhaus Klagenfurt
[7] Universitätsklinik für Unfallchirurgie, Mainz
[8] Universitätsklinik für Unfall-, Hand-, Plastische- und Wiederherstellungschirurgie, Ulm
[9] Klinik und Poliklinik für Unfallchirurgie der Universität Würzburg

## Operative Behandlung traumatischer Frakturen der Brust- und Lendenwirbelsäule

# Literatur

BGU Murnau

## Wenig Level I
## Wenig MCS
## AGWS MCS I+II
## N=865

| | | |
|---|---|---|
| Berlin | Charité | 152 |
| Homburg | Chirurgische Universitätsklinik | 85 |
| Innsbruck | Medizinische Universität Innsbruck – Klinik für Unfallchirurgie und Sporttraumatologie | 147 |
| Klagenfurt | Landeskrankenhaus | 50 |
| Mainz | Universitätsklinik | 35 |
| Murnau | Berufsgenossenschaftliche Unfallklinik | 242 |
| Ulm | Universitätsklinikum | 67 |
| Würzburg | Chirurgische Universitätsklinik | 87 |

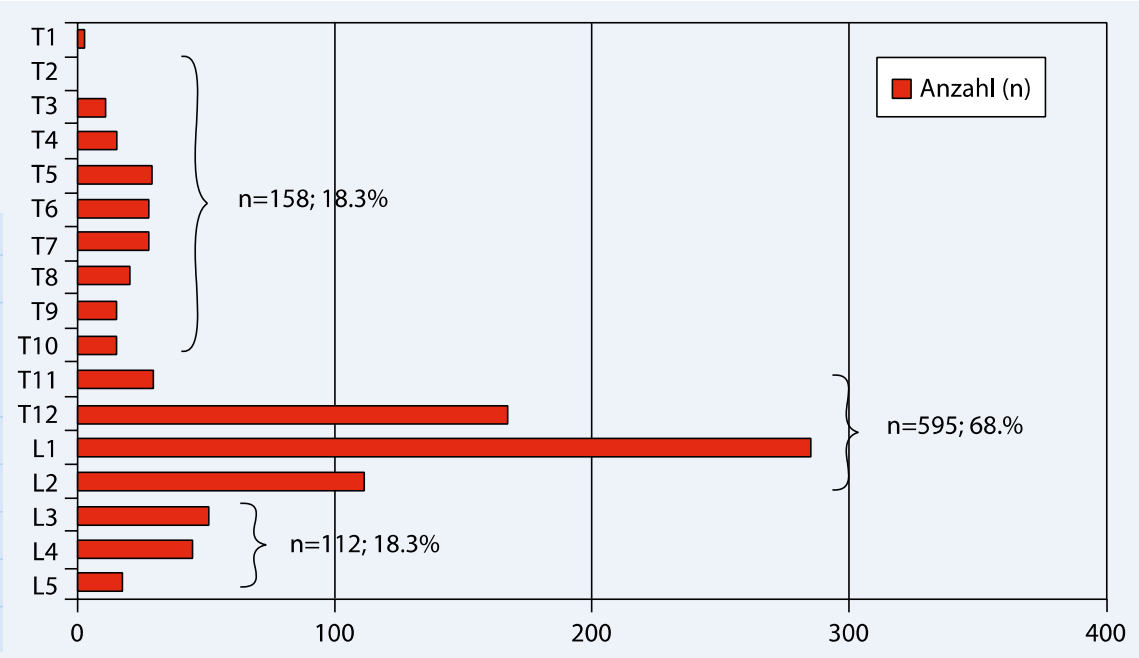

# Literatur

BGU Murnau

**Wenig Level I**
**Wenig MCS**
**AGWS MCS I+II**
**Langzeitergebnisse?**

# Literatur

BGU Murnau

**Wenig Level I**
**Wenig MCS**
**AGWS MCS I+II**
**Langzeitergebnisse?**

Arch Orthop Trauma Surg (2012) 132:1473–1480
DOI 10.1007/s00402-012-1576-6

TRAUMA SURGERY

## 6-Year follow-up of ventral monosegmental spondylodesis of incomplete burst fractures of the thoracolumbar spine using three cortical iliac crest bone grafts

Ulrich Spiegl · Stefan Hauck · Patricia Merkel · Volker Bühren · Oliver Gonschorek

# Therapieempfehlung

BGU Murnau

**Wenig Level I**
**Wenig MCS**
**AGWS MCS I+II**
**Langzeitergebnisse?**
**Sektion WS DGOU**

Leitthema

Unfallchirurg 2011 · 114:9–16
DOI 10.1007/s00113-010-1934-1
© Springer-Verlag 2011

**Redaktion**
A.P. Verheyden, Lahr

A.P. Verheyden[1] · A. Hölzl[1] · H. Ekkerlein[2] · E. Gercek[3] · S. Hauck[4] · C. Josten[5] · F. Kandziora[6] · S. Katscher[7] · C. Knop[8] · W. Lehmann[9] · R. Meffert[10] · C.W. Müller[11] · A. Partenheimer[12] · C. Schinkel[13] · P. Schleicher[6] · K.J. Schnake[6] · M. Scholz[6] · C. Ulrich[14]

[1] Klinik für Unfall-, Orthopädische und Wirbelsäulenchirurgie, Ortenau-Klinikum Lahr-Ettenheim
[2] Klinik für Unfallchirurgie und Orthopädische Chirurgie, Klinikum Traunstein
[3] Zentrum für Unfallchirurgie und Orthopädie, Stiftungsklinikum Mittelrhein GmbH Koblenz
[4] Abteilung für Wirbelsäulenchirurgie, BG-Klinik Murnau
[5] Klinik und Poliklinik für Unfall-, Wiederherstellungs- und Plastische Chirurgie, Universitätsklinikum Leipzig
[6] Zentrum für Wirbelsäulenchirurgie und Neurotraumatologie, BG-Klinik Frankfurt a.M.
[7] Klinik für Orthopädische Chirurgie, Unfall- und Handchirurgie, Helios-Klinikum Borna
[8] Klinik für Unfallchirurgie und Orthopädie, Klinikum Stuttgart, Katharinenhospital
[9] Klinik und Poliklinik für Unfall-, Hand- und Wiederherstellungschirurgie, Universitätsklinikum Hamburg-Eppendorf
[10] Klinik für Unfall-, Hand-, Plastische- und Wiederherstellungschirurgie, Universitätsklinikum Würzburg
[11] Klink für Unfallchirurgie, Medizinische Hochschule Hannover
[12] Klinik für Unfall- und Wiederherstellungschirurgie, Friederikenstift Hannover
[13] Klinik für Unfallchirurgie, Wiederherstellungschirurgie und Orthopädie, Klinikum Memmingen
[14] Klinik für Orthopädie und Unfallchirurgie, Kliniken des Landkreis Göppingen, Klinik Am Eichert

## Therapieempfehlungen zur Versorgung von Verletzungen der Brust- und Lendenwirbelsäule

# Therapieempfehlung

BGU Murnau

**Neurologie**
**Instabilität**
**Fehlstellung**
**Kyphose**
**GDW**
**Skoliose**

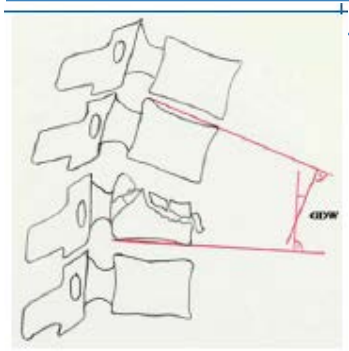

**Abb. 1** ▲ Monosegmentaler GDW

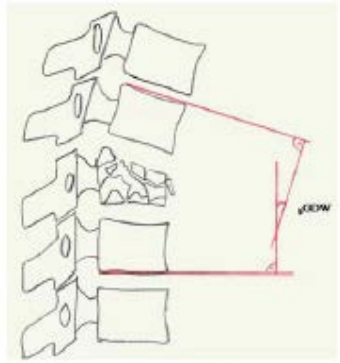

**Abb. 2** ▲ Bisegmentaler GDW

Leitthema


A.P. Verheyden[1] · A. Hölzl[1] · H. Ekkerlein[2] · E. Gercek[3] · S. Hauck[4] · C. Josten[5] · F. Kandziora[6] · S. Katscher[7] · C. Knop[8] · W. Lehmann[9] · R. Meffert[10] · C.W. Müller[11] · A. Partenheimer[12] · C. Schinkel[13] · P. Schleicher[6] · K.J. Schnake[6] · M. Scholz[6] · C. Ulrich[14]

[1] Klinik für Unfall-, Orthopädische und Wirbelsäulenchirurgie, Ortenau-Klinikum Lahr-Ettenheim
[2] Klinik für Unfallchirurgie und Orthopädische Chirurgie, Klinikum Traunstein
[3] Zentrum für Unfallchirurgie und Orthopädie, Stiftungsklinikum Mittelrhein GmbH Koblenz
[4] Abteilung für Wirbelsäulenchirurgie, BG-Klinik Murnau
[5] Klinik und Poliklinik für Unfall-, Wiederherstellungs- und Plastische Chirurgie, Universitätsklinikum Leipzig
[6] Zentrum für Wirbelsäulenchirurgie und Neurotraumatologie, BG-Klinik Frankfurt a.M.
[7] Klinik für Orthopädische Chirurgie, Unfall- und Handchirurgie, Helios-Klinikum Borna
[8] Klinik für Unfallchirurgie und Orthopädie, Klinikum Stuttgart, Katharinenhospital
[9] Klinik und Poliklinik für Unfall-, Hand- und Wiederherstellungschirurgie, Universitätsklinikum Hamburg-Eppendorf
[10] Klinik für Unfall-, Hand-, Plastische- und Wiederherstellungschirurgie, Universitätsklinikum Würzburg
[11] Klink für Unfallchirurgie, Medizinische Hochschule Hannover
[12] Klinik für Unfall- und Wiederherstellungschirurgie, Friederikenstift Hannover
[13] Klinik für Unfallchirurgie, Wiederherstellungschirurgie und Orthopädie, Klinikum Memmingen
[14] Klinik für Orthopädie und Unfallchirurgie, Kliniken des Landkreis Göppingen, Klinik Am Eichert


## Therapieempfehlungen zur Versorgung von Verletzungen der Brust- und Lendenwirbelsäule

# Literatur

BGU Murnau

Chirurg 2015 · 86:901–916

# Thorakolumbale Verletzungen

Literatur

**Diagnostik**

Klassifikation

Dorsal

Ventral

Fälle

Fazit

# Grundlagen

BGU Murnau

**Diagnostik**
- **Rö/CT/MRT**

**Klassifikation**
- **AOSpine**
- **McCormack**

**Patient**
- **Individuum**
- **Allg.-Zustand**
- **(Biol.) Alter**

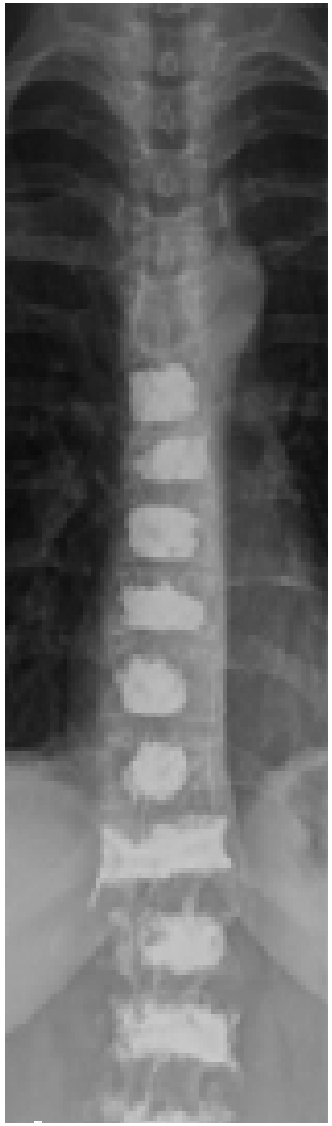

# Biologisches Alter

BGU Murnau

# Diagnostik: Röntgen

BGU Murnau

**BWS / LWS in 2 Ebenen**

**Akut im Liegen**
**Verlauf: im Stehen**

**TLÜ**

# (MS) CT

BGU Murnau

**Polytrauma**
**Hochrasanz**
**Bewußtlosigkeit**

**Verlauf**
**Materialien**
**Kontrolle**

# intraOP 3D

BGU Murnau

**3D-Scan**
**O-Arm**
**Vermeidung von Fehllagen**

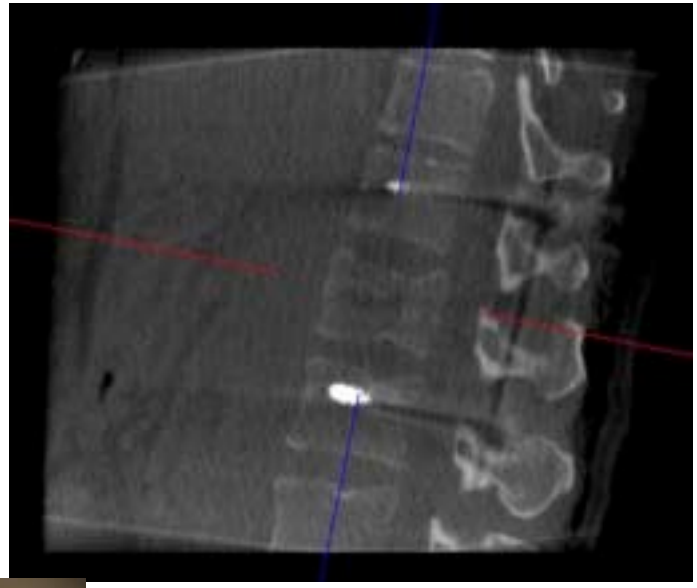

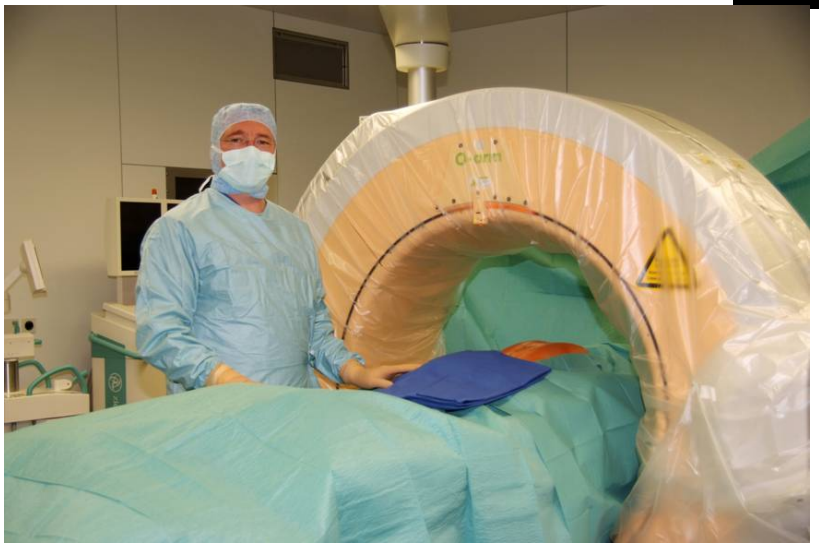

# Navigation 2015

BGU Murnau

## Ein integriertes System! Mobil!

Eur J Trauma Emerg Surg (2011) 37:99–108
DOI 10.1007/s00068-011-0089-2

ORIGINAL ARTICLE

**O-arm®-based spinal navigation and intraoperative 3D-imaging: first experiences**

O. Gonschorek · S. Hauck · U. Spiegl · T. Weiß · R. Pätzold · V. Bühren

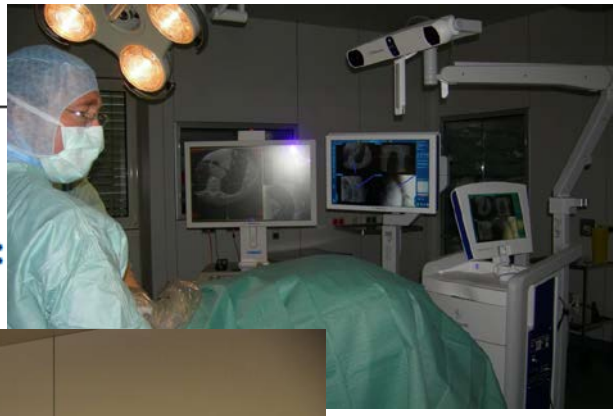

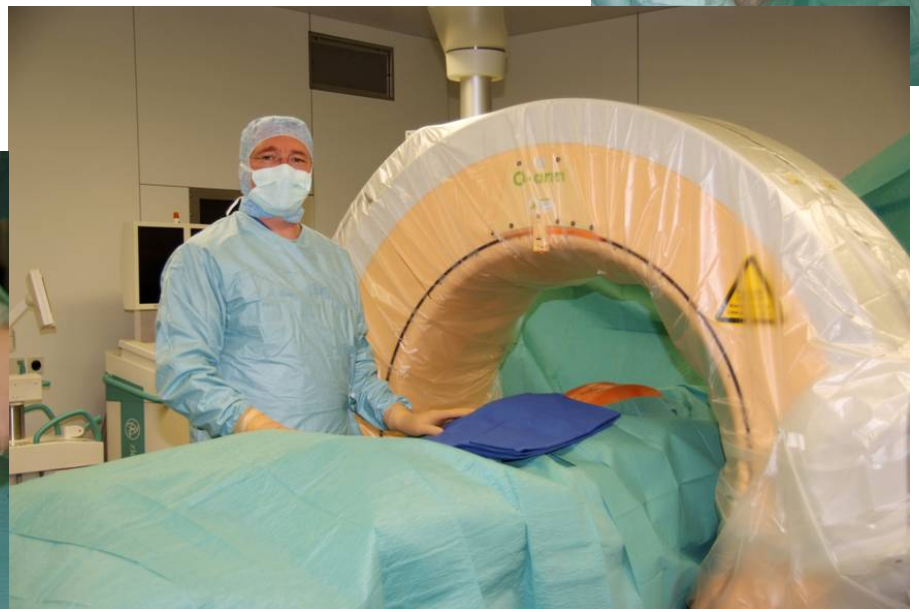

Gonschorek et al. Eur J Trauma 2011

# Pitfalls

BGU Murnau

# Pitfalls

BGU Murnau

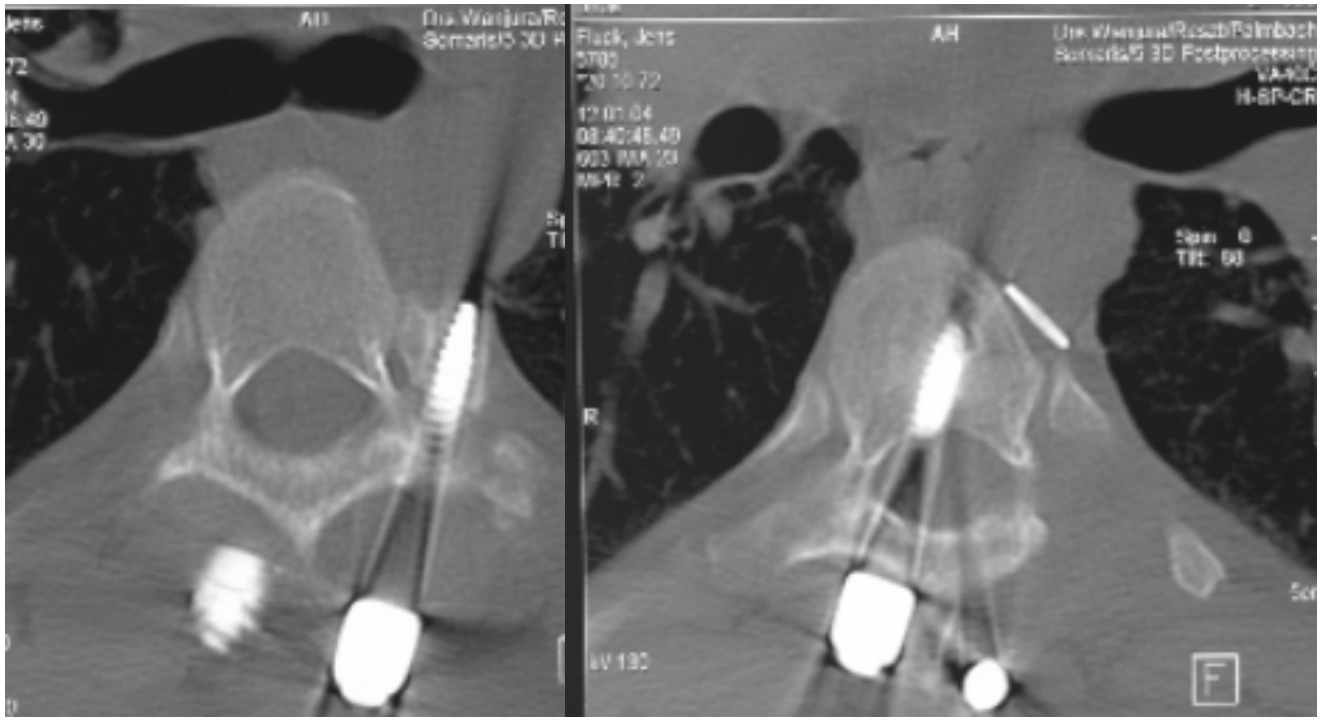

# Pitfalls

BGU Murnau

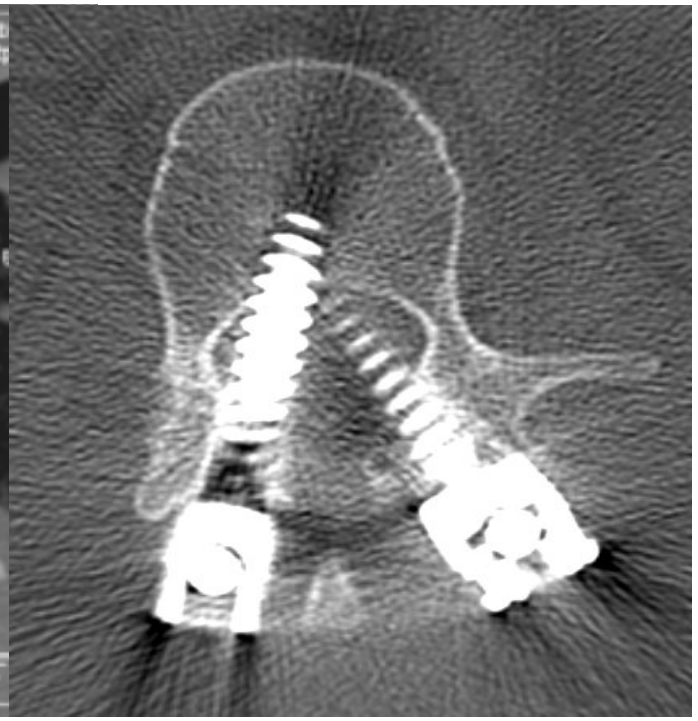

# MRT

BGU Murnau

**Myelon**
**Bandstrukturen**
**Blutung**
**Bandscheibe**

**Verlauf**
**Indikation**

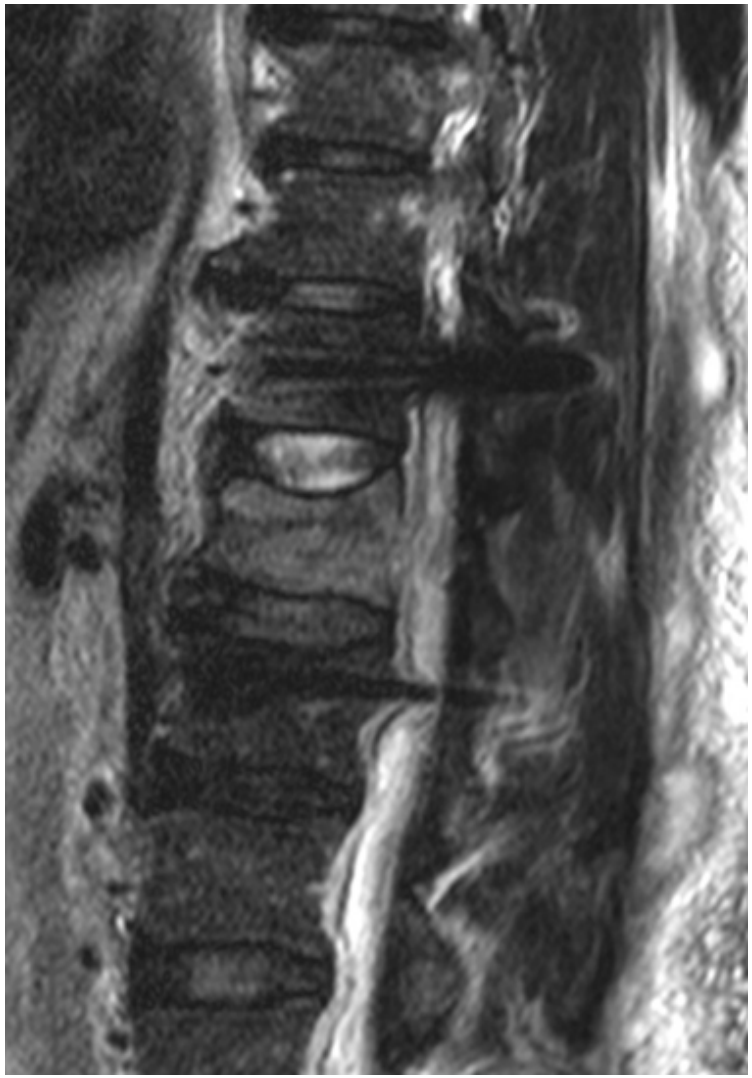

# Wirbelsäulenganzaufnahme

BGU Murnau

## Sagittale Balance

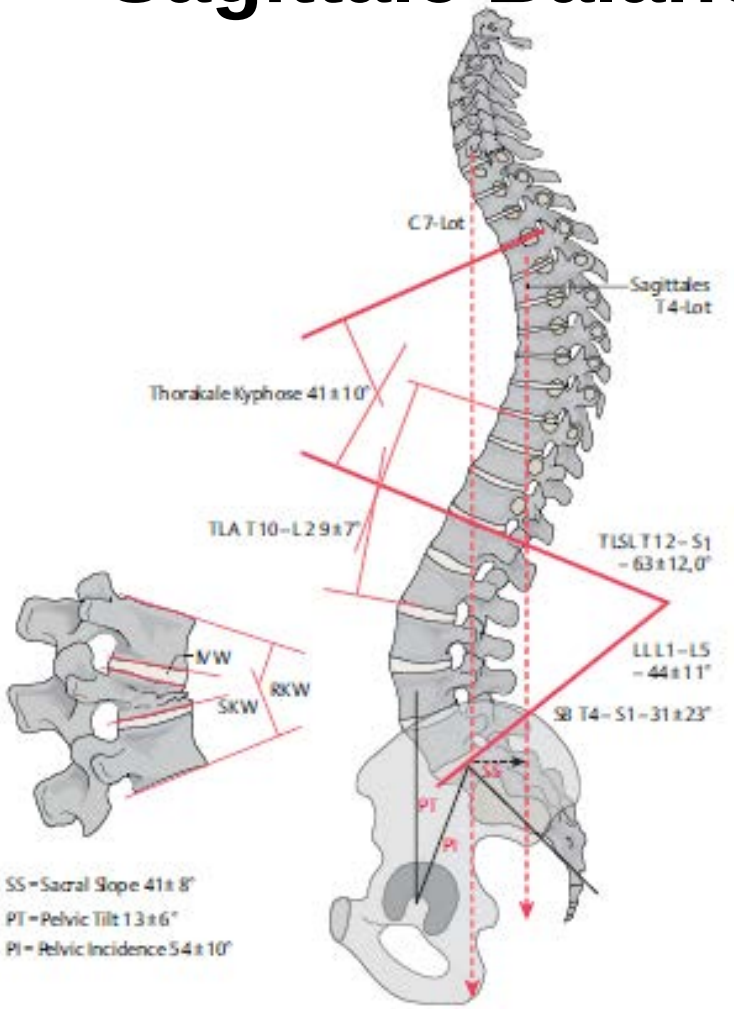


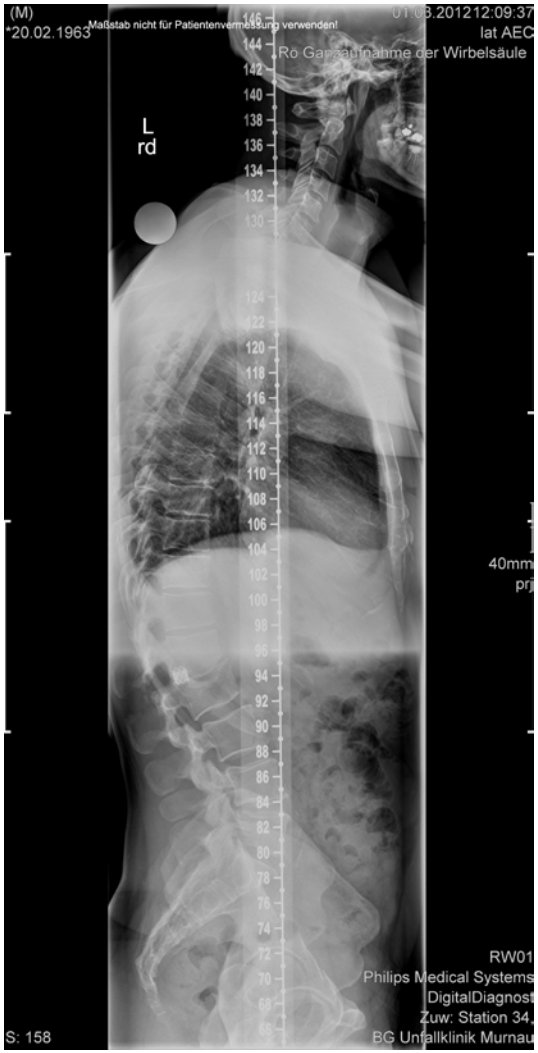

# Thorakolumbale Verletzungen

Literatur

Diagnostik

**Klassifikation**

Dorsal

Ventral

Fälle

Fazit

# AO-Klassifikation

BGU Murnau

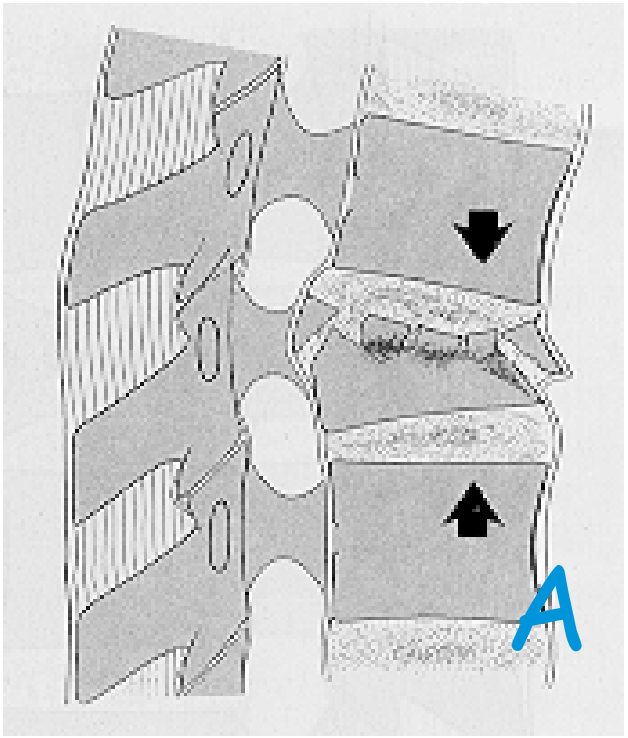


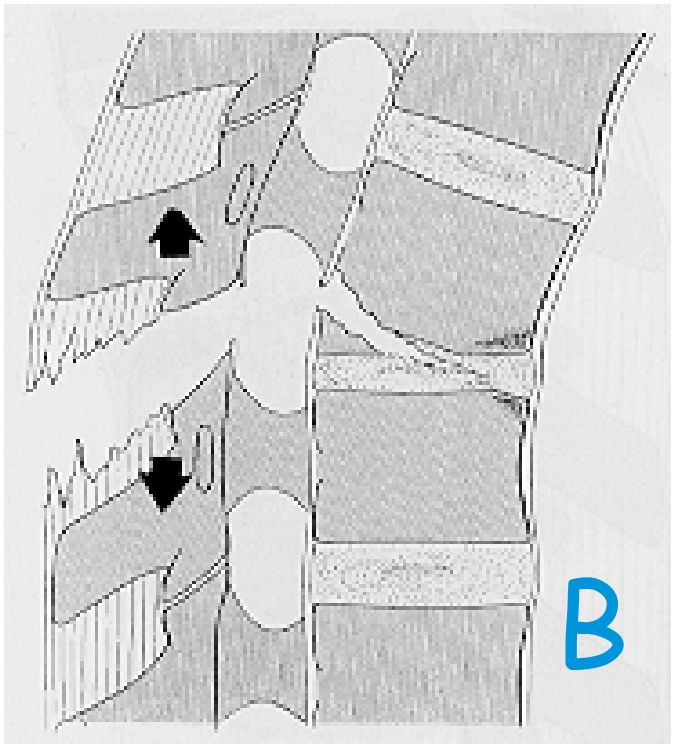


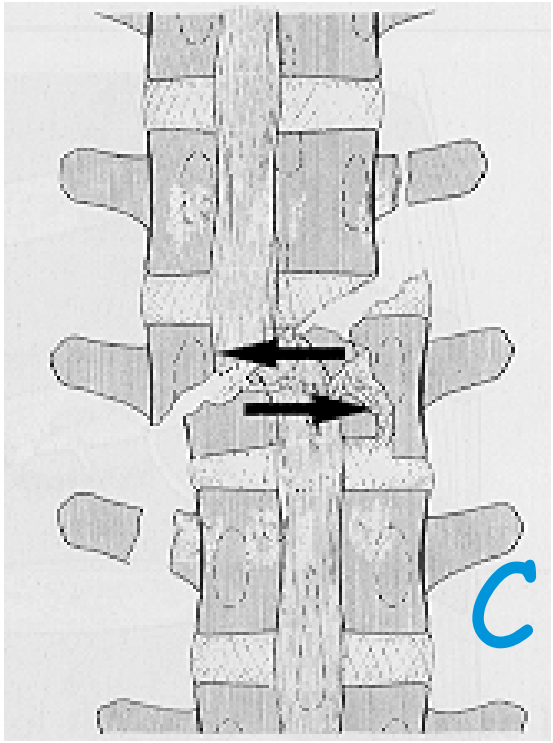


Magerl F, Aebi M, Gertzbein SD, Harms J, Nazarian SA (1994) Com prehensive classification of thora cic und

lumbar injuries. Eur Spine J 3:184–201

# AOSpine Klassifikation

BGU Murnau

## Inkompletter Berstungsbruch A 3.1
## Neue AO-Klassifikation: A 3

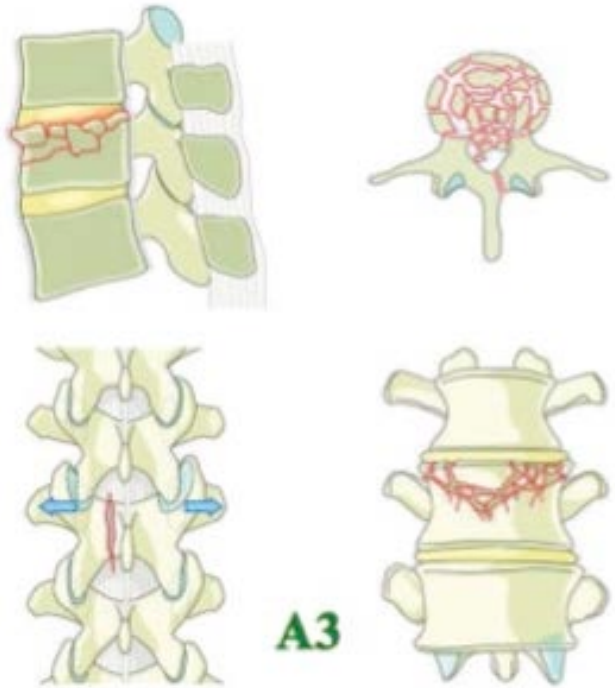


Spine
DIAGNOSTICS

SPINE Volume 38, Number 23, pp 2028-2037
©2013, Lippincott Williams & Wilkins

### AOSpine Thoracolumbar Spine Injury Classification System

*Fracture Description, Neurological Status, and Key Modifiers*

Alexander R. Vaccaro, MD, PhD,* Cumhur Oner, MD, PhD,† Christopher K. Kepler, MD, MBA,* Marcel Dvorak, MD,‡ Klaus Schnake, MD,§ Carlo Bellabarba, MD,¶ Max Reinhold, MD,‖ Bizhan Aarabi, MD,** Frank Kandziora, MD, PhD,§ Jens Chapman, MD,†† Rajasekaran Shanmuganathan, MD, PhD,‡‡ Michael Fehlings, MD, PhD,§§ Luiz Vialle, MD, PhD,¶¶ and for the AOSpine Spinal Cord Injury & Trauma Knowledge Forum

# AOSpine Klassifikation

BGU Murnau

## Dorn-/Querfortsatz A0

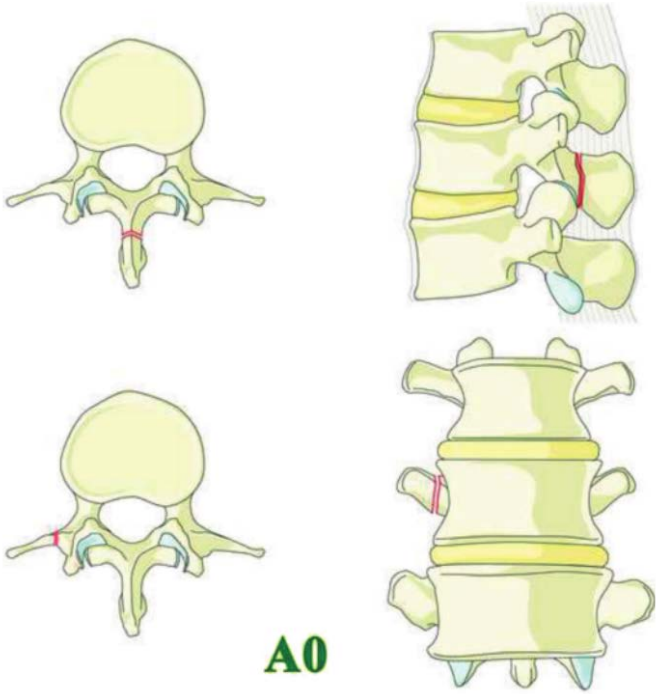

# AOSpine Klassifikation

BGU Murnau

## Dorn-/Querfortsatz A0
## Deckplattenimpression A1

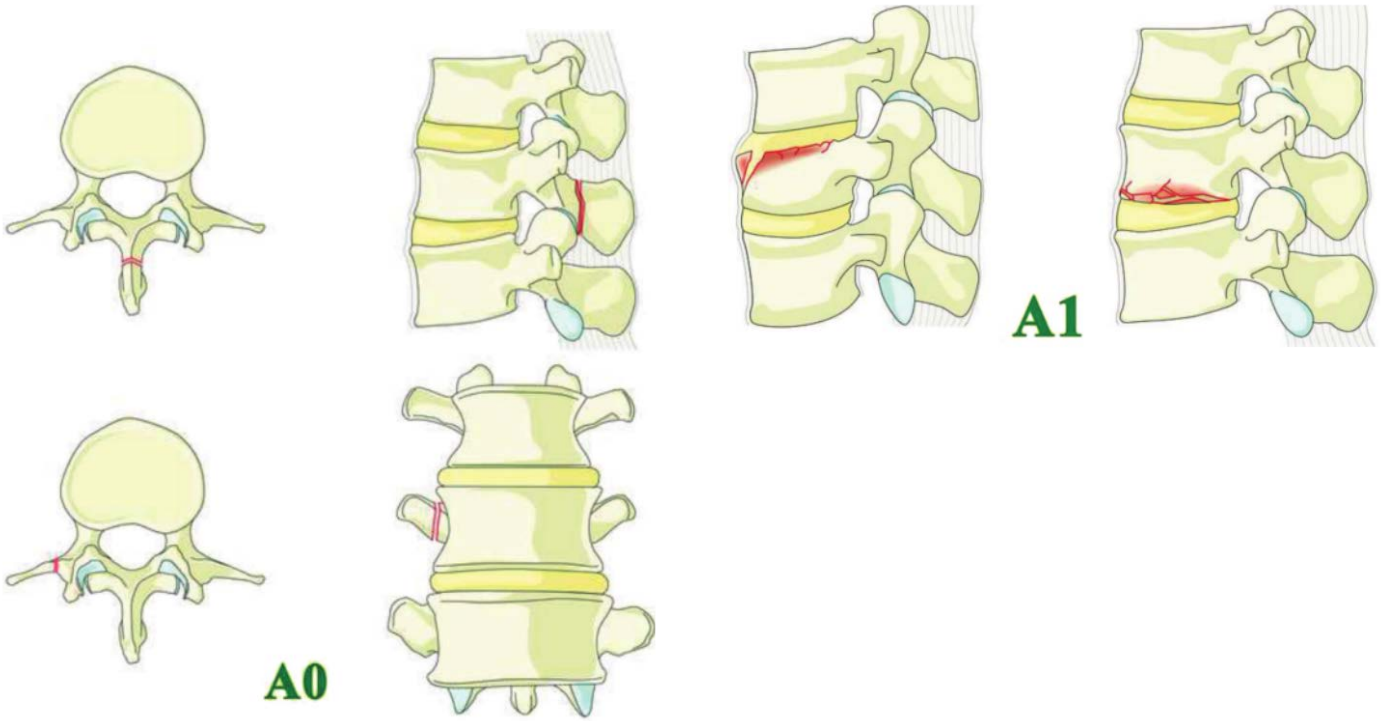

# AOSpine Klassifikation

BGU Murnau

## Dorn-/Querfortsatz A0
## Deckplattenimpression A1
## Pincer A2

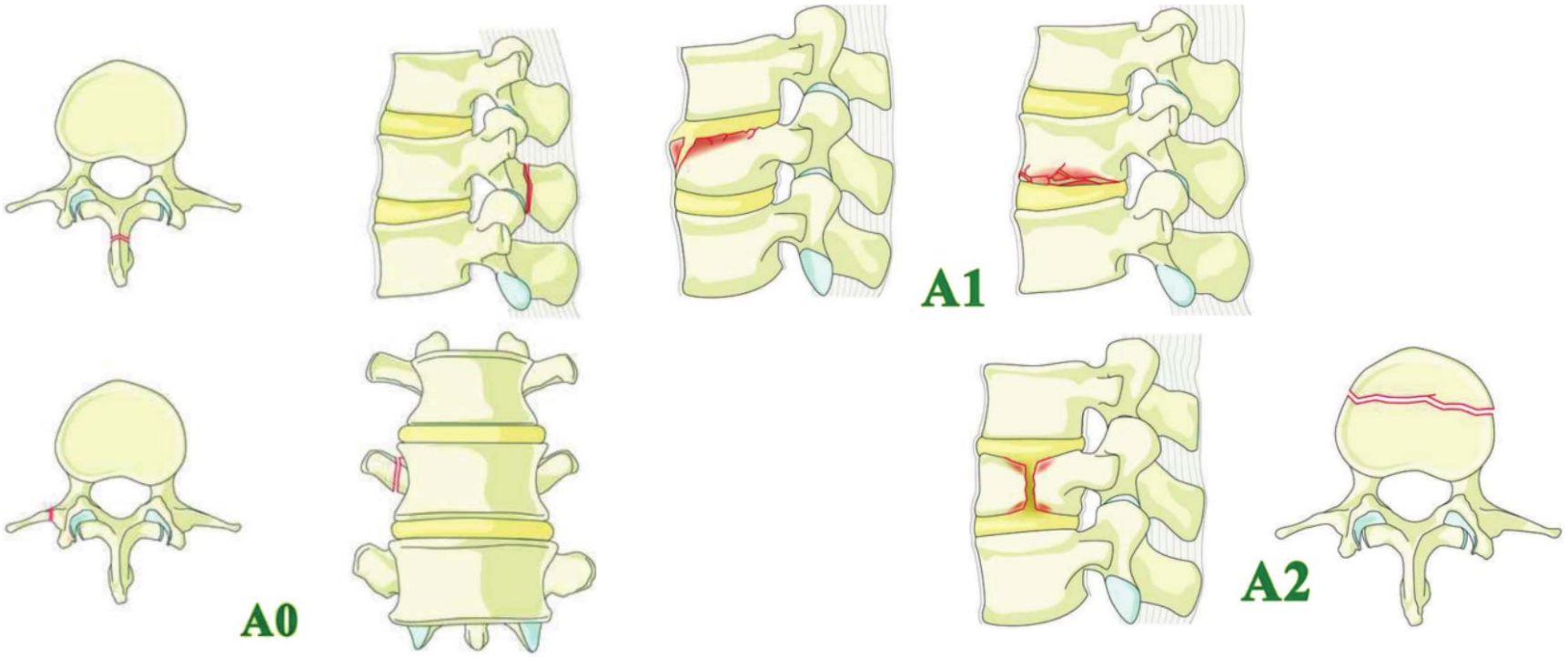

# AOSpine Klassifikation

BGU Murnau

## Hinterkante
## Inkomplette Berstung A3

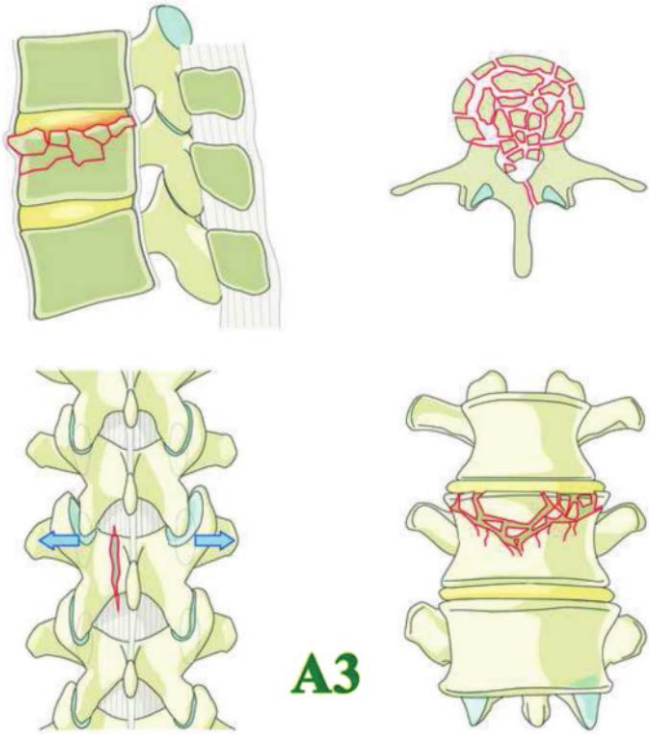

# AOSpine Klassifikation

BGU Murnau

## Hinterkante
## Inkomplette Berstung A3
## Komplette Berstung A4

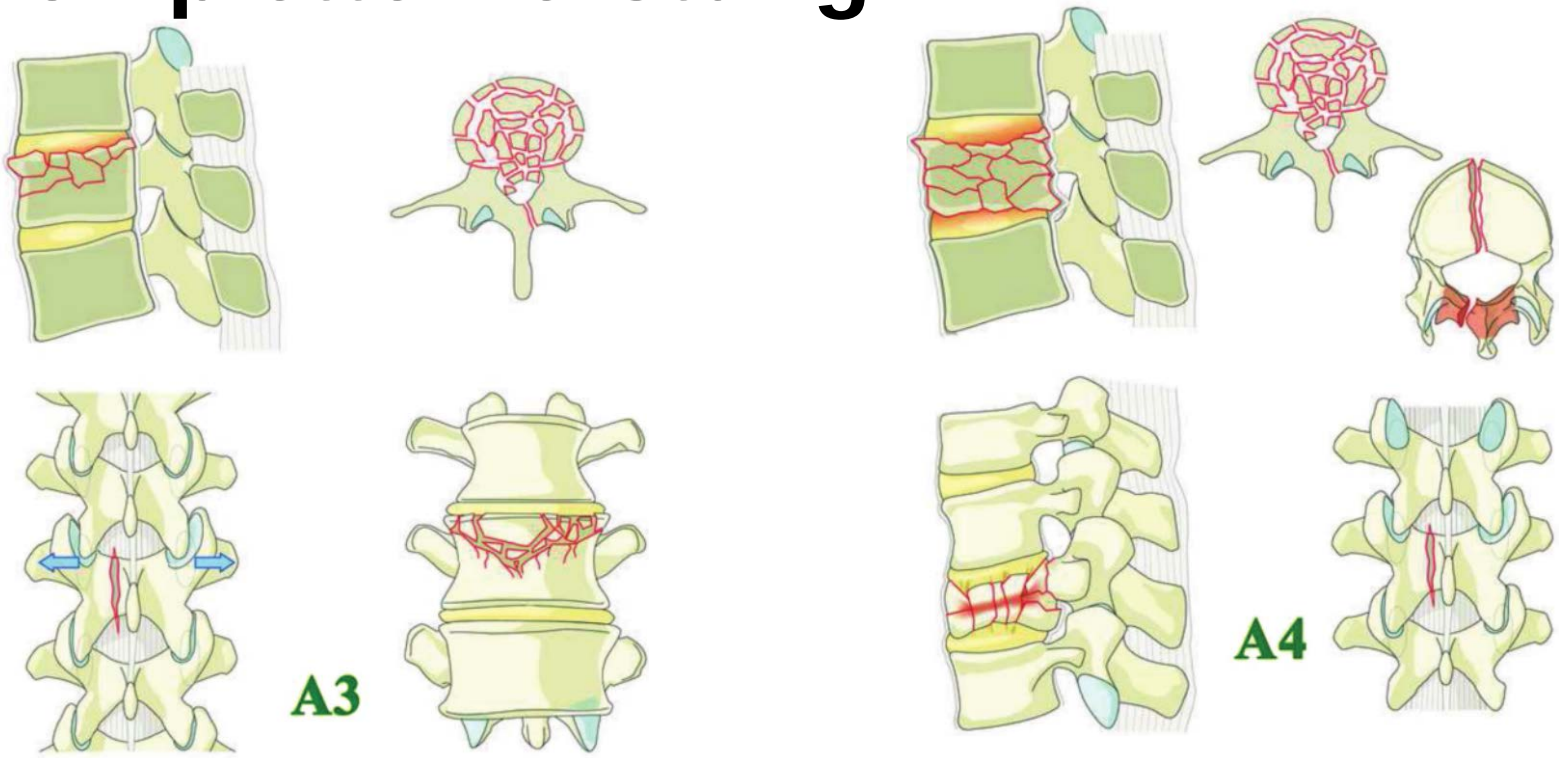

# AOSpine Klassifikation

BGU Murnau

## B-Verletzung: Zuggurtung Knöchern (Chance) B1

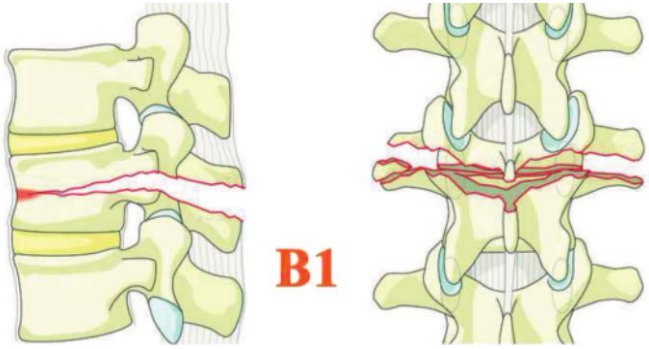

# AOSpine Klassifikation

BGU Murnau

**B-Verletzung: Zuggurtung**
**B1/2: Posterior**
**Knöchern (Chance): B1**
**+ A# ventral: B2**

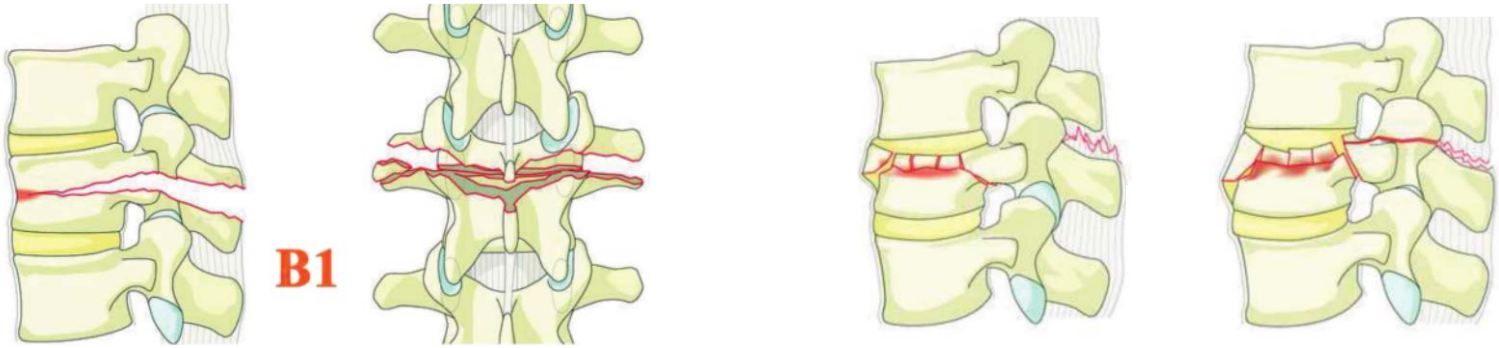

# AOSpine Klassifikation

BGU Murnau

## B-Verletzung: Zuggurtung
## B3 Hyperextension

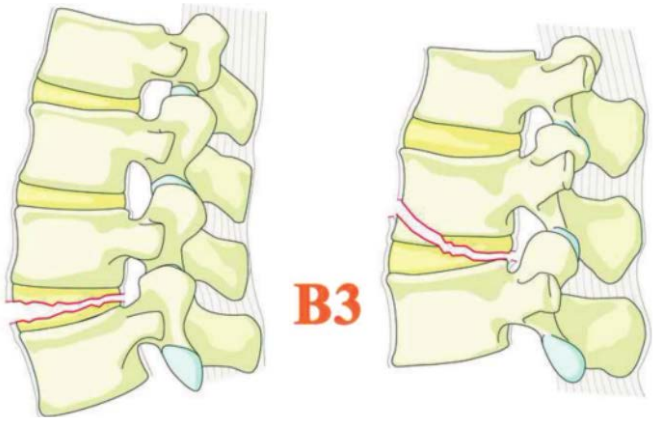

# AOSpine Klassifikation

BGU Murnau

## C-Verletzung:
## Translation / Dislokation / Rotation

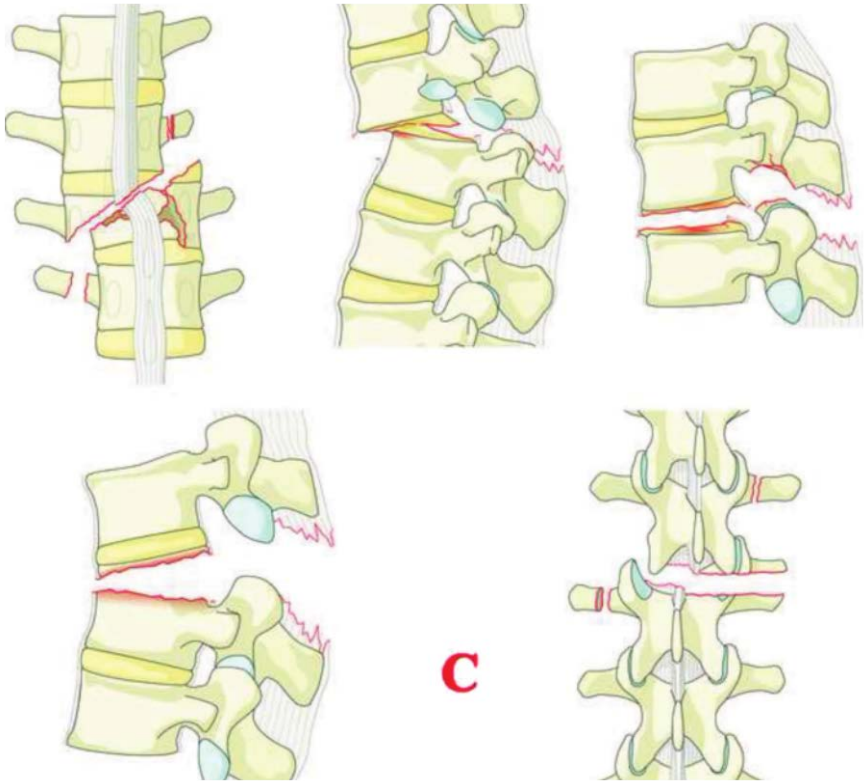

# AOSpine Klassifikation

BGU Murnau

## Modifikatoren Neurologie

| | |
|---|---|
| N0 | Keine neurologischen Ausfälle |
| N1 | Vorübergehendes neurologisches Defizit |
| N2 | Zeichen der Radikulopathie |
| N3 | Inkompletter Querschnitt oder Cauda-equina-Syndrom |
| N4 | Kompletter Querschnitt, ASIA A |
| NX | Neurologischer Status nicht prüfbar |

# McCormack

BGU Murnau

SPINE Volume 19, Number 15, pp 1741–1744
©1994, J. B. Lippincott Company

## The Load Sharing Classification of Spine Fractures

Thomas McCormack, MD, Eldin Karaikovic, MD, and Robert W. Gaines, MD

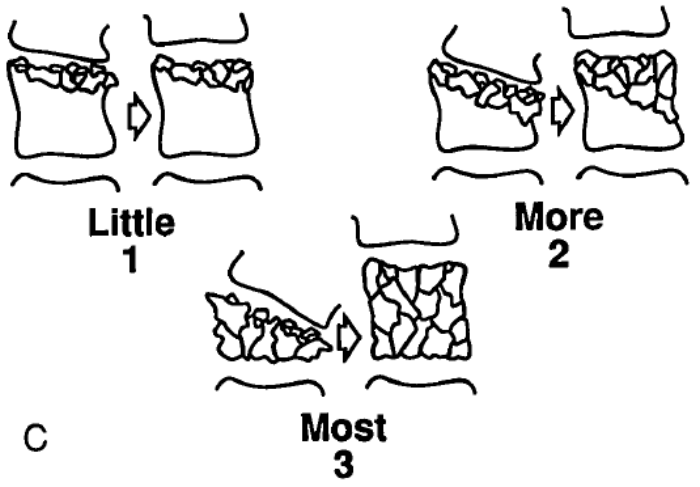


C: Reposition

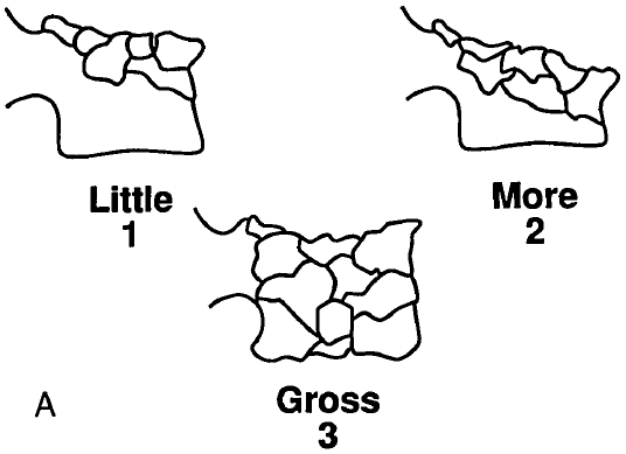


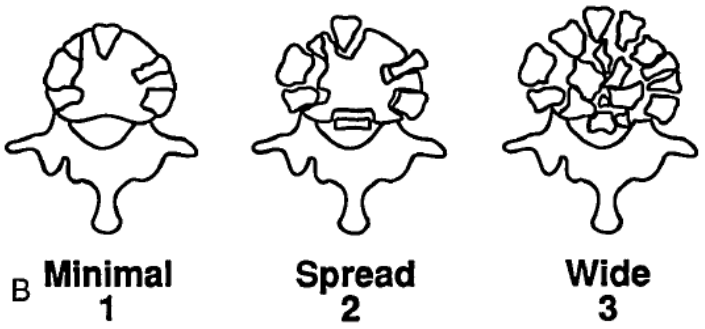


A: Berstung sagittal

B: Dislokation axial

# Thorakolumbale Verletzungen

Literatur

Diagnostik

Klassifikation

**Dorsal**

Ventral

Fälle

Fazit

# Optionen

BGU Murnau

**Konservativ**
**Dorsal**
**Ventral**
**Dorsoventral**

# Optionen

**Konservativ**
Dorsal
Ventral
Dorsoventral

Fehlstellung <10°
Bandscheibe i.O.
Orthese
Frühfunktionell
Regelmäßig Rö i. St.
Bereit zu Verf.-wechsel

# Ziele der OP Therapie

BGU Murnau

## Perfekte Reposition
## Biomechanisch stabile vordere Säule
## Kein sekundärer Repos.-verlust




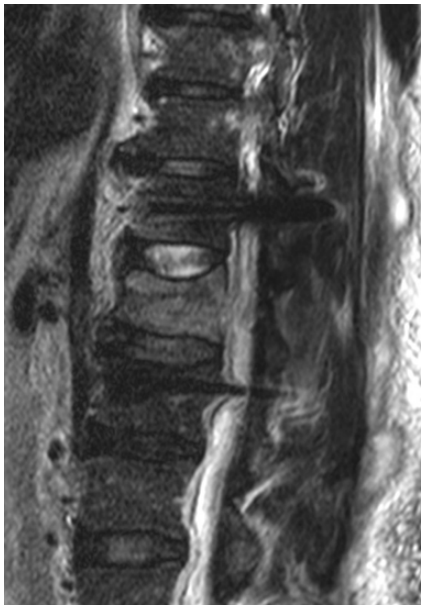

# Optionen

BGU Murnau

Konservativ

**Dorsal**

Ventral

Dorsoventral

# Offene Reposition

BGU Murnau

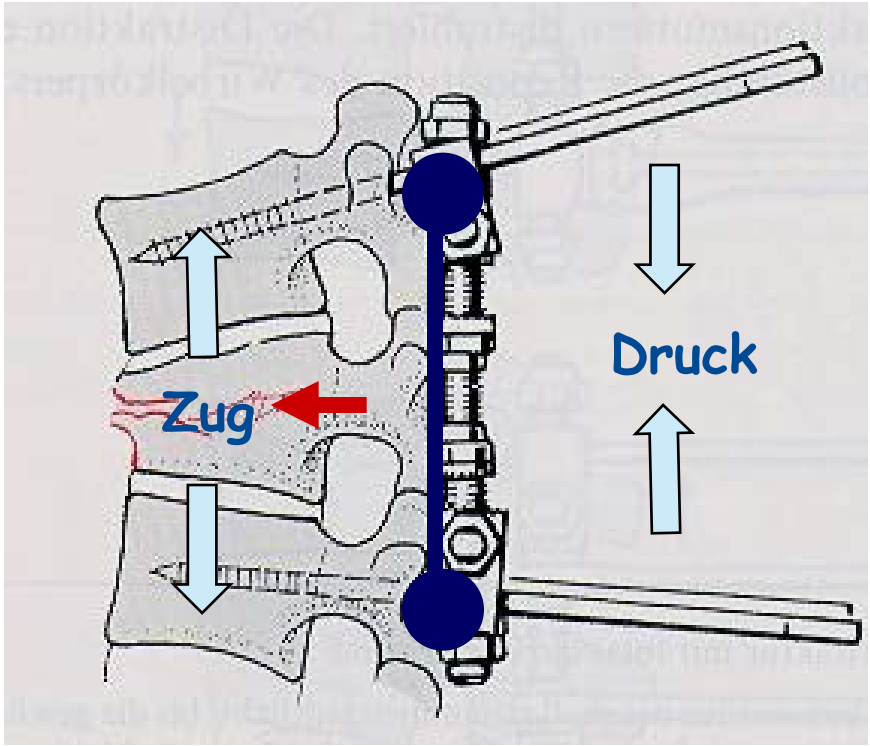


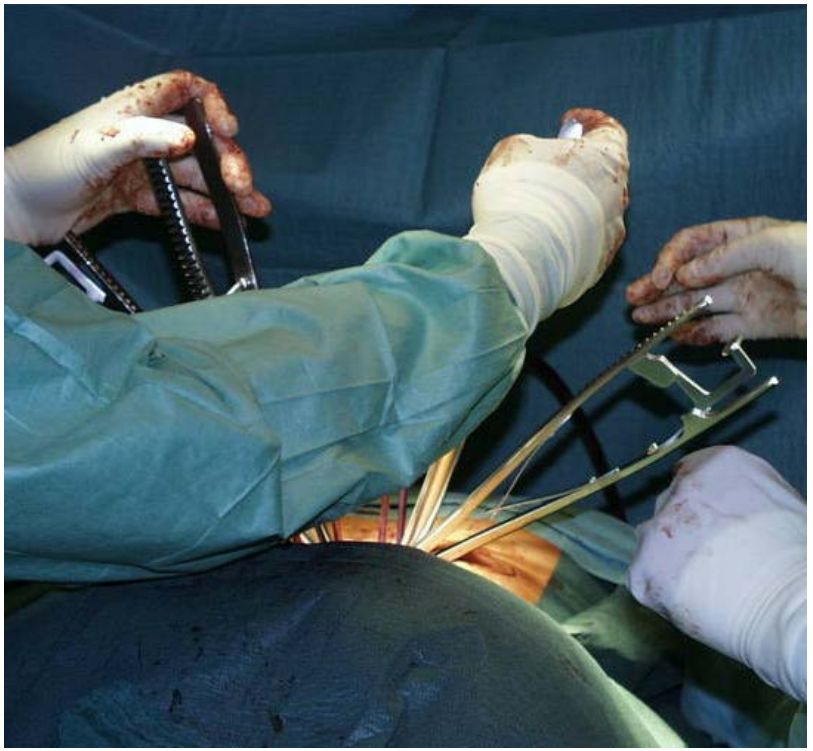

# Offene Reposition

BGU Murnau

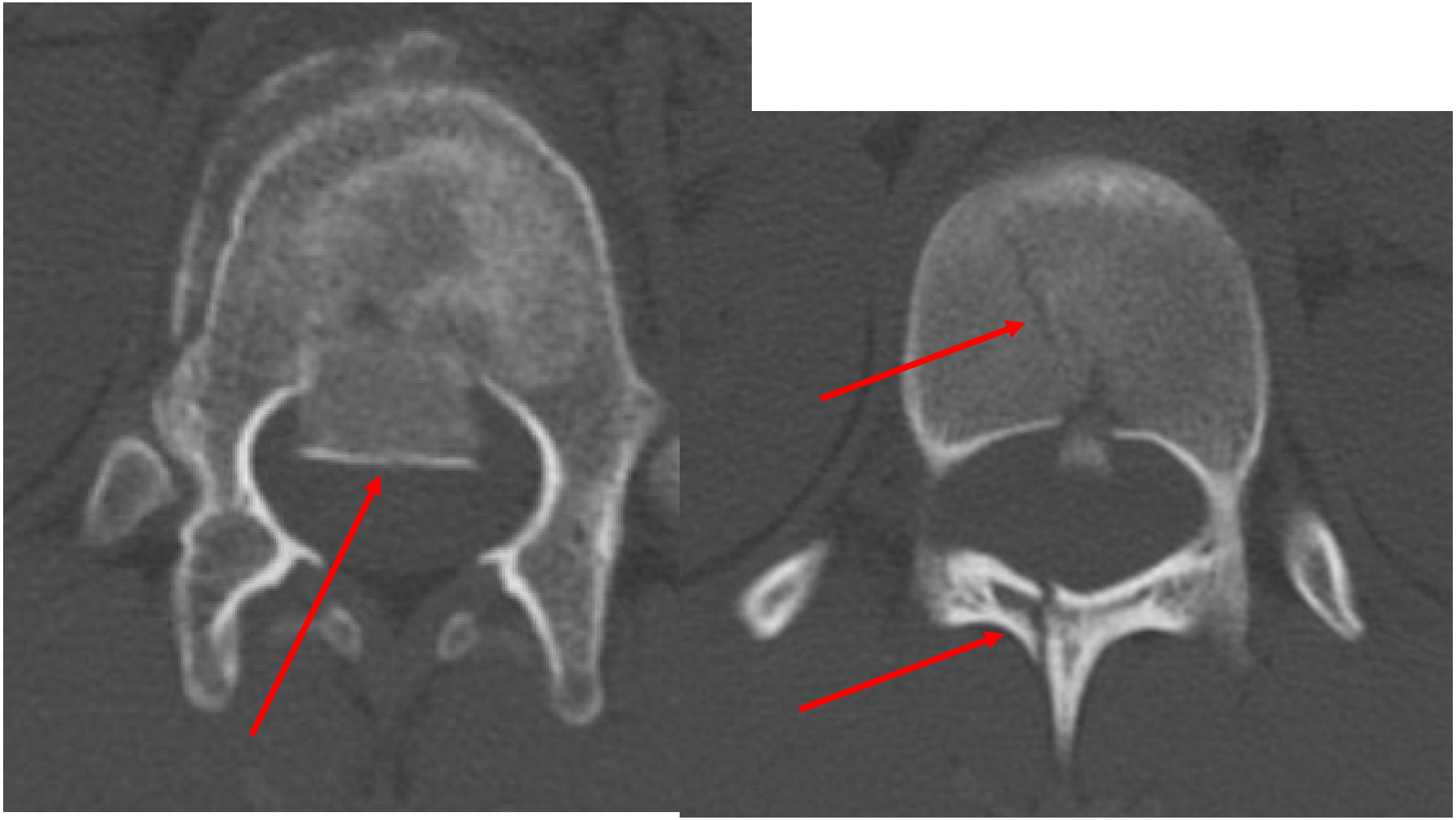

# Offene Reposition

BGU Murnau

## Korrekte Schraubenlage Hinterkante reponiert

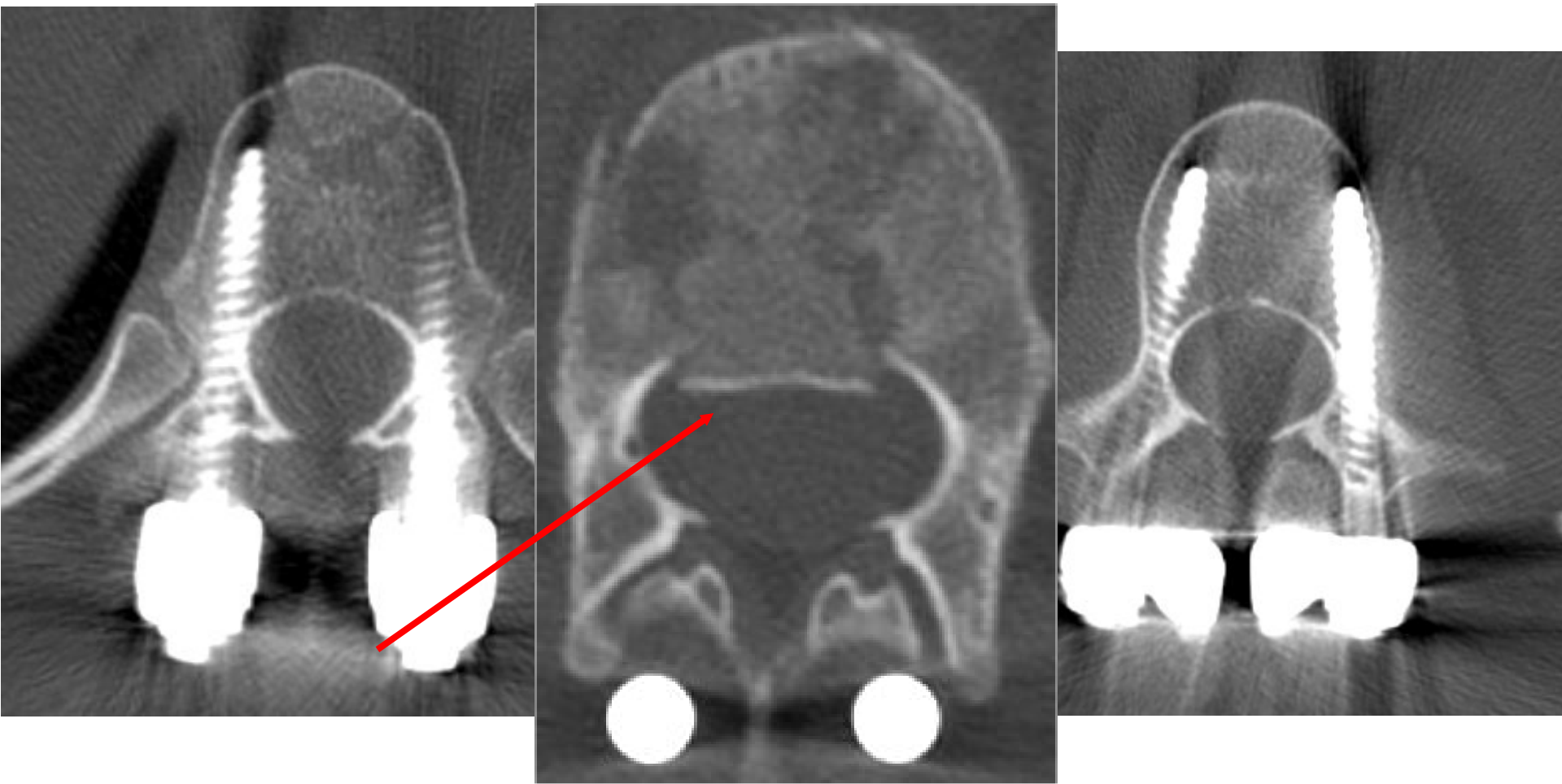

# Perkutane Technik

BGU Murnau

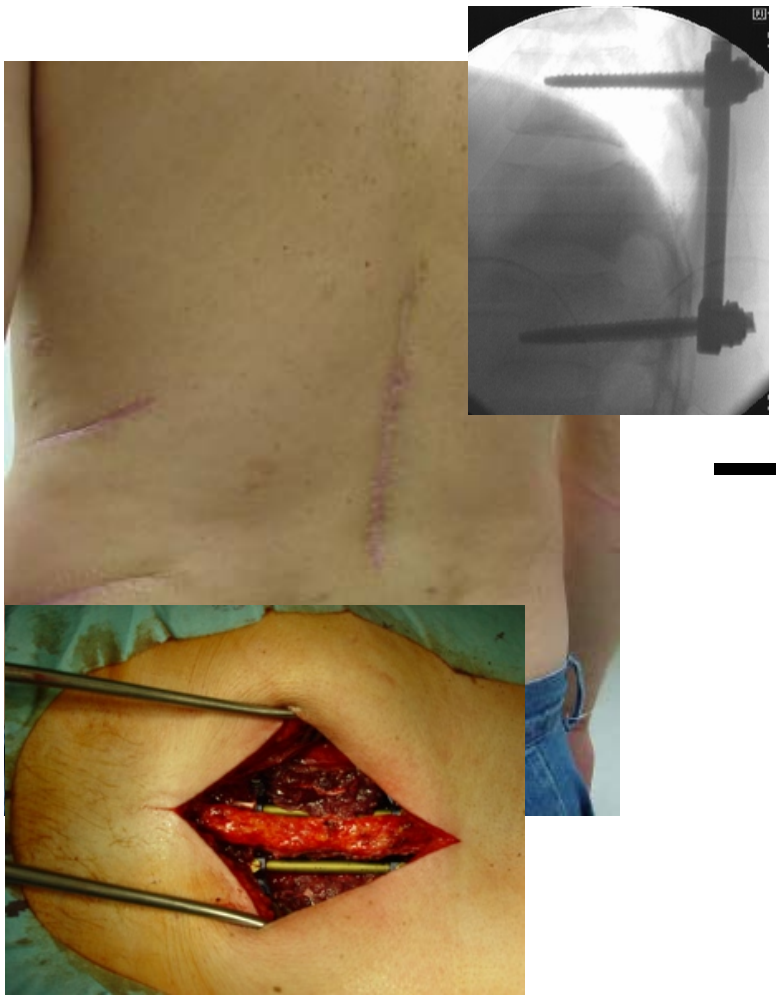

MISS

LESS

**Schmerzreduktion – frühe Mobilisation – ästhetische Aspekte**

# Einfach – schonend – schnell

BGU Murnau

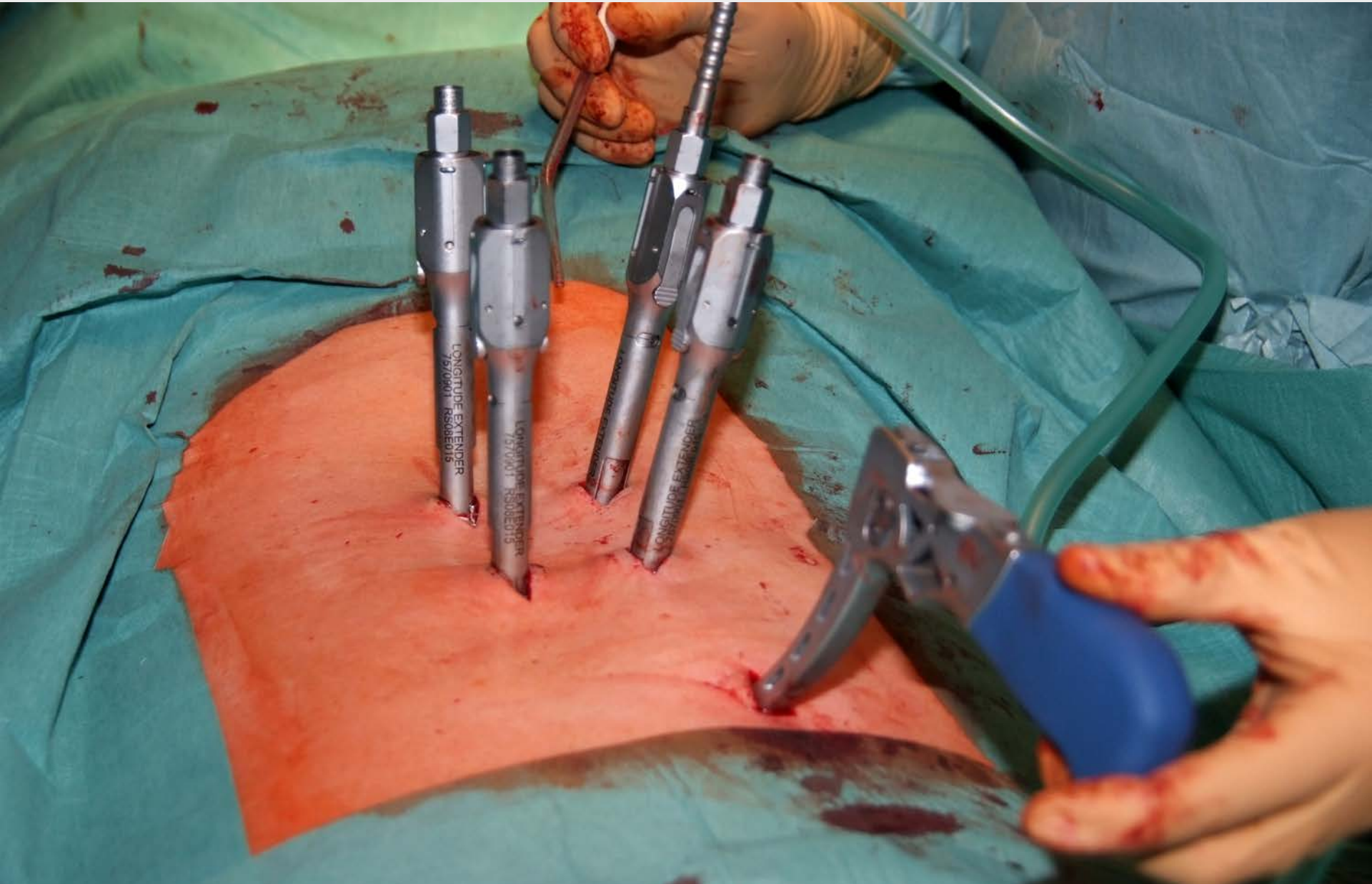

# Einfach – schonend – schnell

BGU Murnau

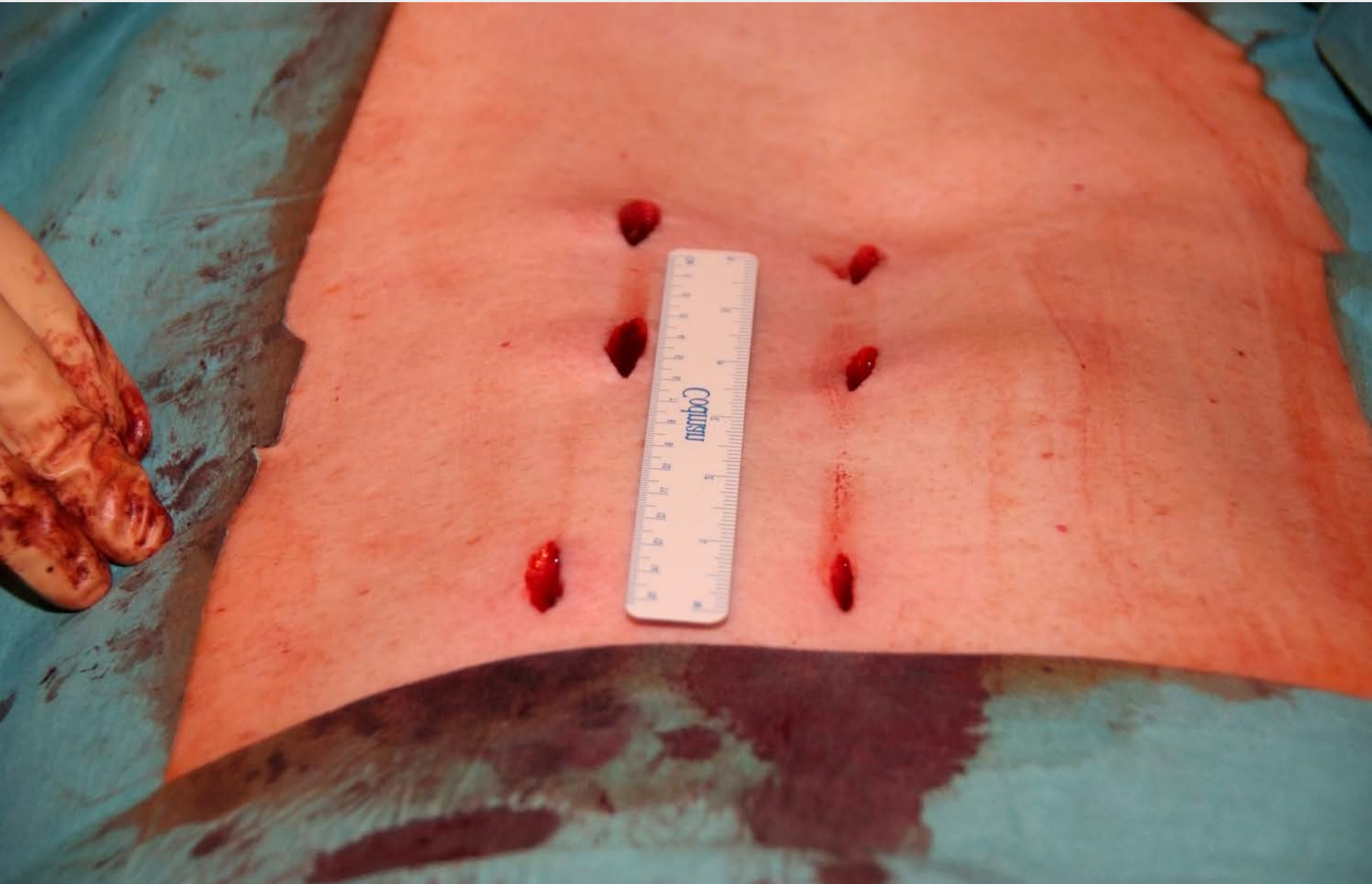

# Lagerung / Reposition

BGU Murnau

# Reposition: Technik

BGU Murnau

## Lagerung !

PräOP CT
Rückenlage

IntraOP
Bauchlage

## Repositions Tool

# Frakturreposition

BGU Murnau

## Literaturvergleich

| | Pre-OP GDW | Post-OP GDW | Reduction |
|---|---|---|---|
| Perkutan BGU Murnau[1] | 16.9° | 3.6° | 13.3° |
| MCS II[2] AG WS TLÜ, OP | 13° | 3° | 10° |

1 Perkutane Frakturreposition, Weiss T, Gonschorek O, Unfallchirurg 2013
2 Operative Behandlung traumatischer Frakturen der Brust- und Lendenwirbelsäule: Reinhold M, Unfallchirurg 2009

# Optionen

BGU Murnau

Konservativ

**Dorsal**

Ventral

Dorsoventral

Bandscheibe
Gute Reposition

T. Weiß · S. Hauck · V. Bühren · O. Gonschorek
Abteilung Wirbelsäulenchirurgie/Unfallchirurgie, Berufsgenossenschaftliche Unfallklinik Murnau, Murnau/Staffelsee

## Repositionsmöglichkeiten mittels perkutaner dorsaler Instrumentierung

Bei Berstungsfrakturen
des thorakolumbalen Übergangs

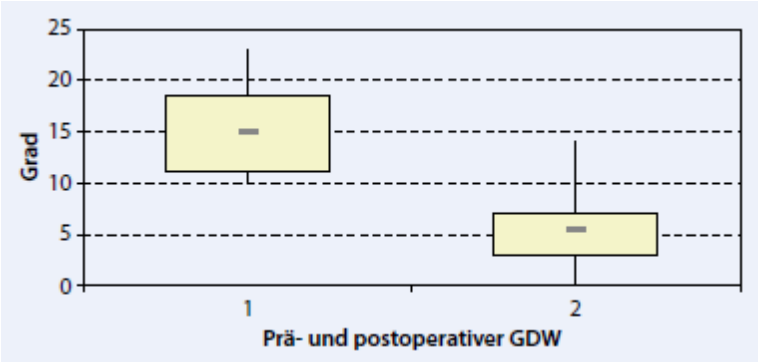

# Optionen

BGU Murnau

Konservativ

**Dorsal**

Ventral

Dorsoventral

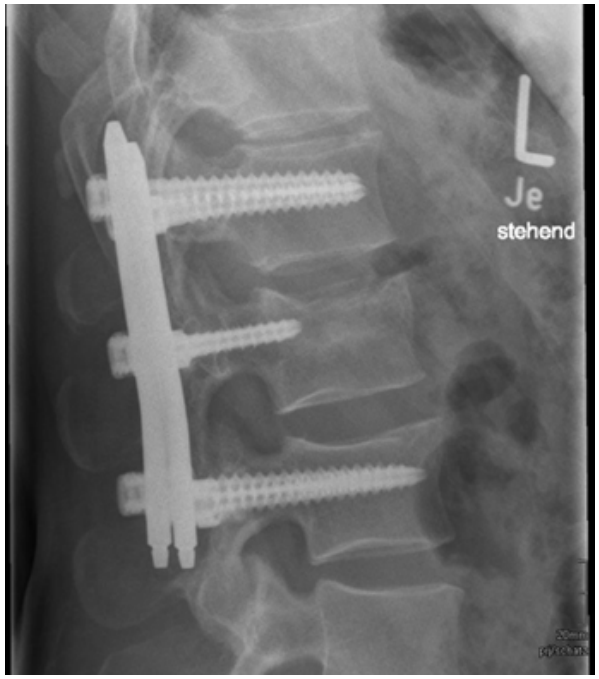


Bandscheibe
Gute Reposition
Schraubenstärke
Ggfs. bicortical
Indexschraube

# Optionen

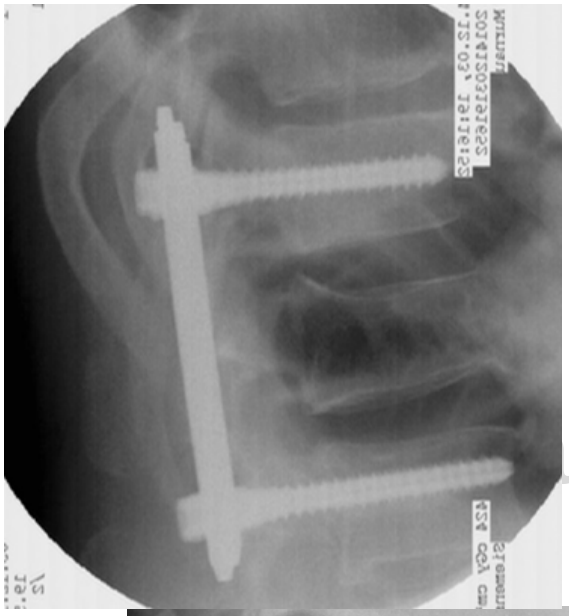

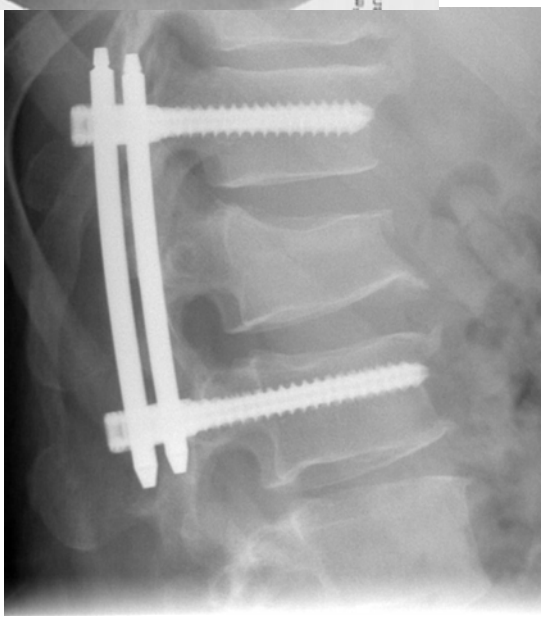

Bandscheibe
Gute Reposition
Schraubenstärke
Ggfs. bicortical
Indexschraube
Monoaxial
CoCr Längsträger

# Sekundärer Rep.-verlust

BGU Murnau

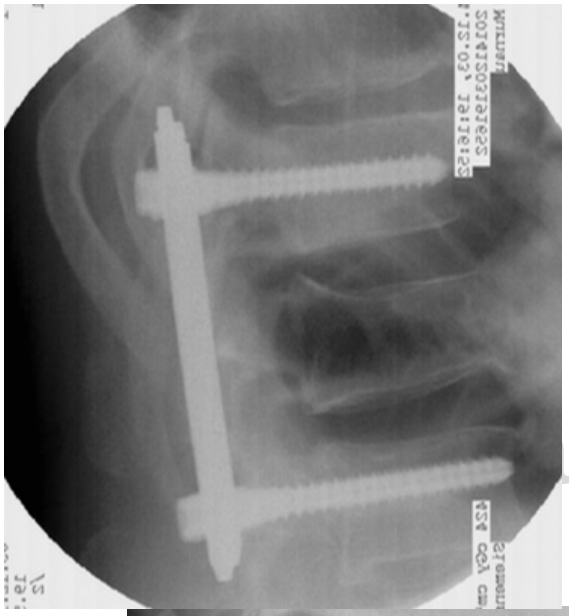

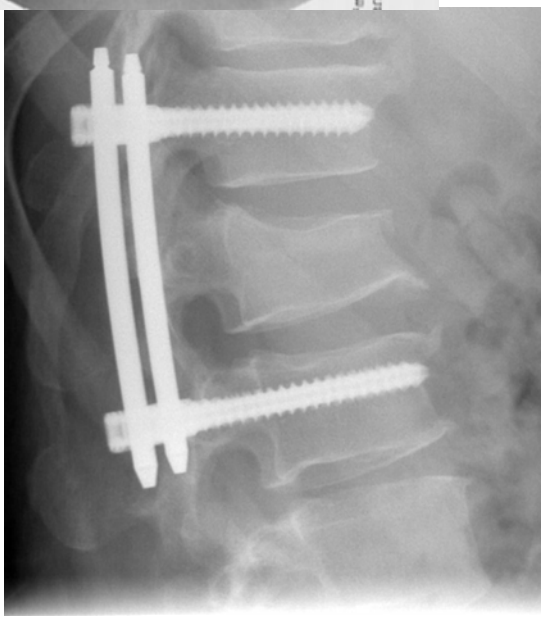

Biegung der Stäbe
Durchwandern der Schrauben
Polyaxiales System

# Versorgungsstrategien thorakal / lumbal

Literatur

Diagnostik

Klassifikation

Dorsal

**Ventral**

Fälle

Fazit

# Optionen

BGU Murnau

Konservativ
Dorsal
**Ventral**
Dorsoventral

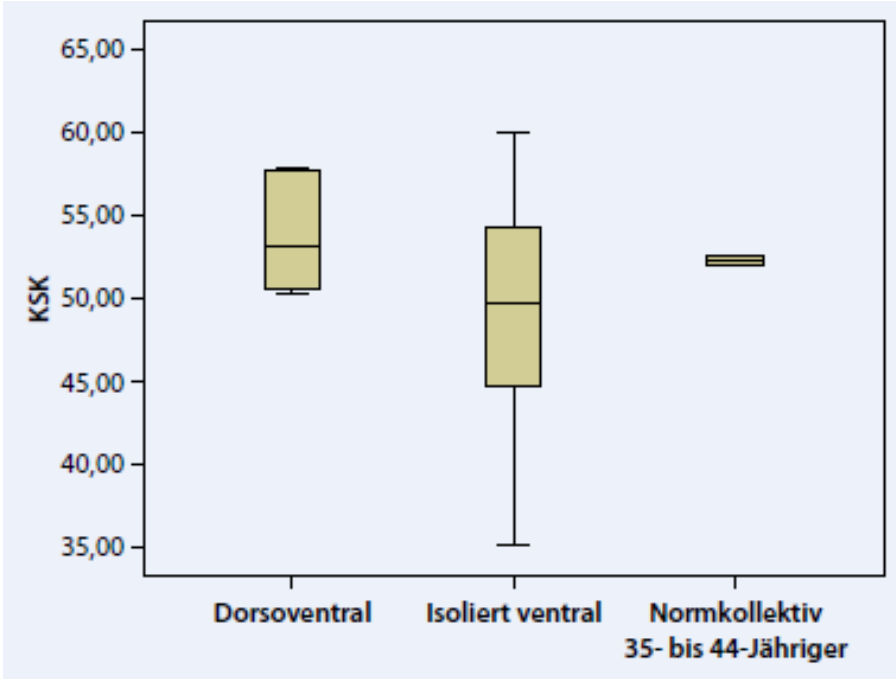


International Orthopaedics (SICOT) (2013) 37:1113–1120
DOI 10.1007/s00264-013-1879-4

ORIGINAL PAPER

## Six-year outcome of thoracoscopic ventral spondylodesis after unstable incomplete cranial burst fractures of the thoracolumbar junction: ventral versus dorso-ventral strategy

Ulrich Spiegl · Stefan Hauck · Patricia Merkel · Volker Bühren · Oliver Gonschorek

# Optionen

BGU Murnau

Konservativ
Dorsal
Ventral
**Dorsoventral**

# Minimalinvasiv ventral

BGU Murnau

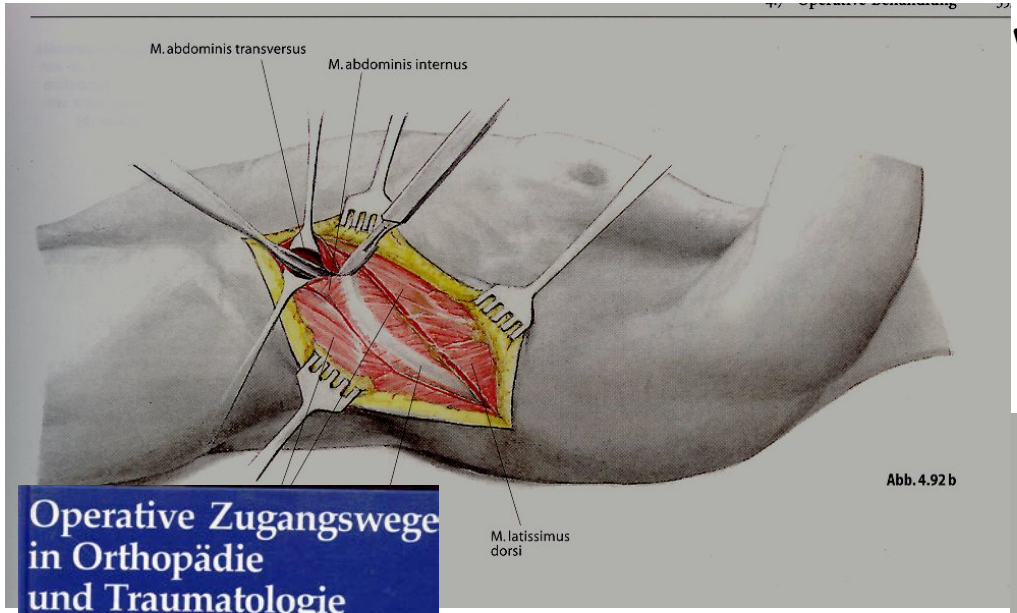


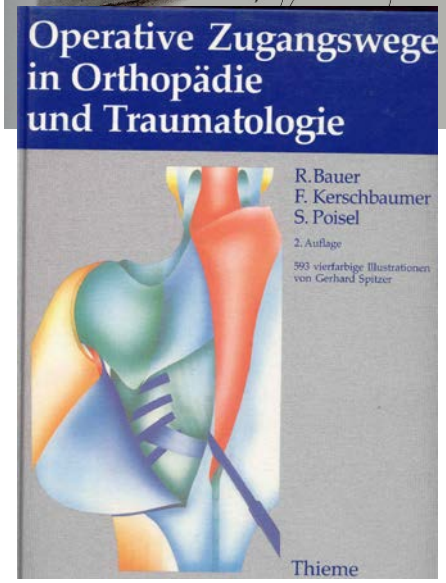


**Ventraler Zugang „klassisch“**

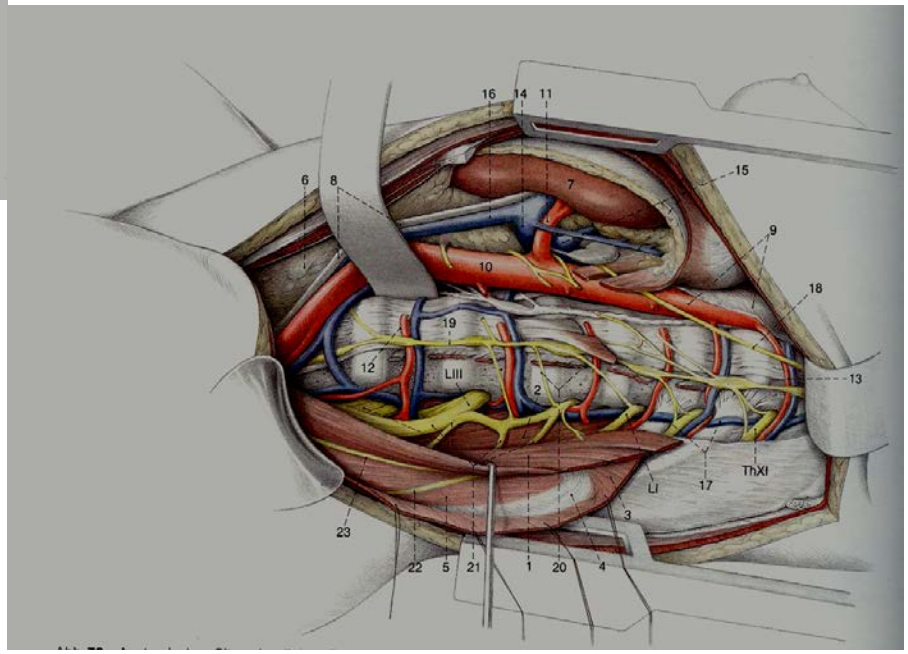

# Ventral - minimalinvasiv

BGU Murnau

# Ventral - minimalinvasiv

BGU Murnau

## Komplikationen

| | Study* | Own results |
|---|---|---|
| | n=1223 | n=672 |
| Deep wound infection | 2.0 % | 0.3 % |
| Lesion great vessels | 0.08 % | 0.6 % |
| Mortality | 0.3 % | 0.3 % |
| Paraplegia | 0.2 % | 0.3 % |
| Organlesion | 0.5 % | 0.3 % |
| Approach morbidity | 14 % | 7.6 % |
| • Postthoracotomy syndrom | 9.2 % | 1.7 % |
| • Pleural fluid | 3.0 % | 5.3 % |
| • Pneumothorax | 1.8 % | 0.6 % |

* Faciszewski et al: The Surgical and Medical Perioperative Complications of Anterior Spine Fusion Surgery in the Thoracic and Lumbar Spine in Adults, Spine 1995, n = 1223

# Thorakoskopisch

BGU Murnau

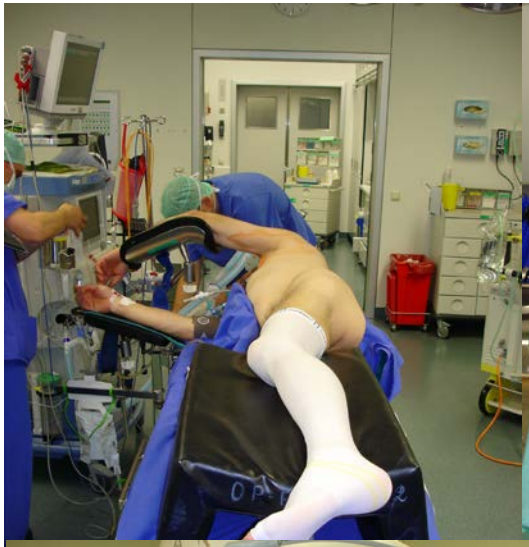

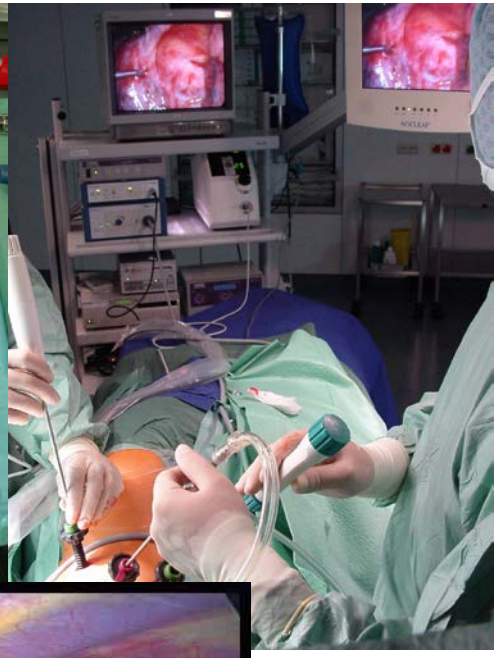

# L1/L2: Diaphragmasplit

BGU Murnau

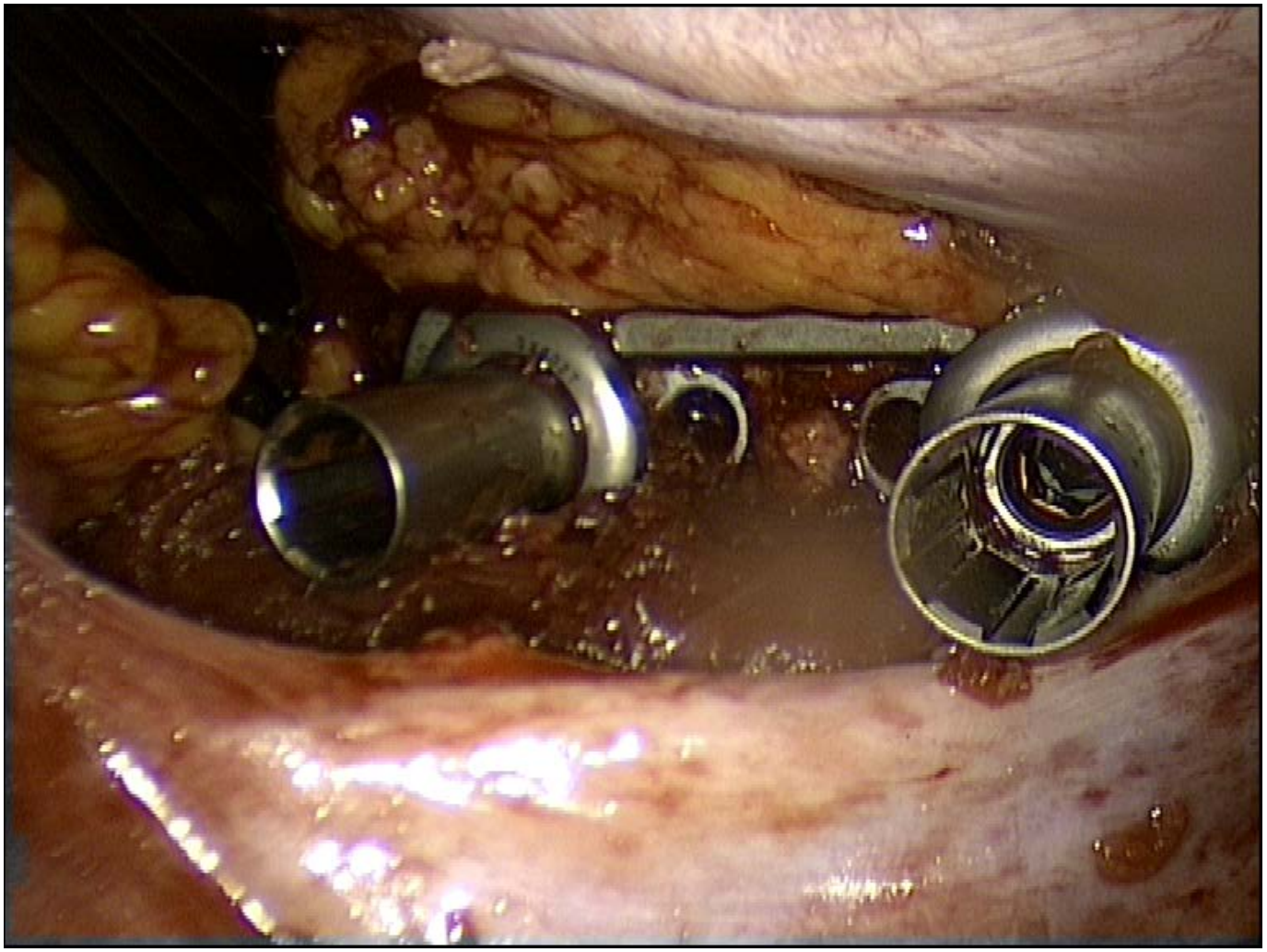

# L1/L2: Diaphragmasplit

BGU Murnau

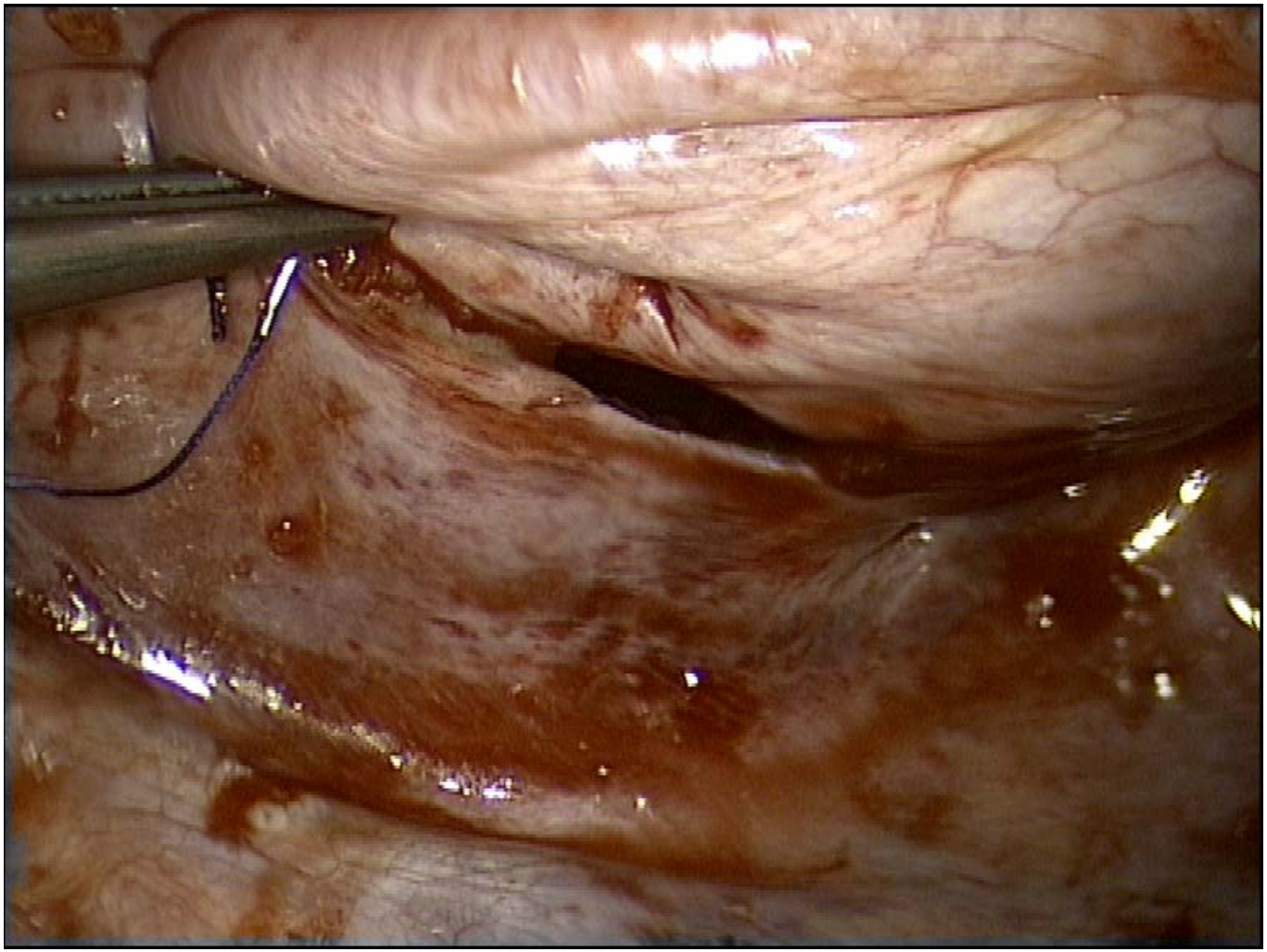

# L1/L2: Diaphragmasplit

BGU Murnau

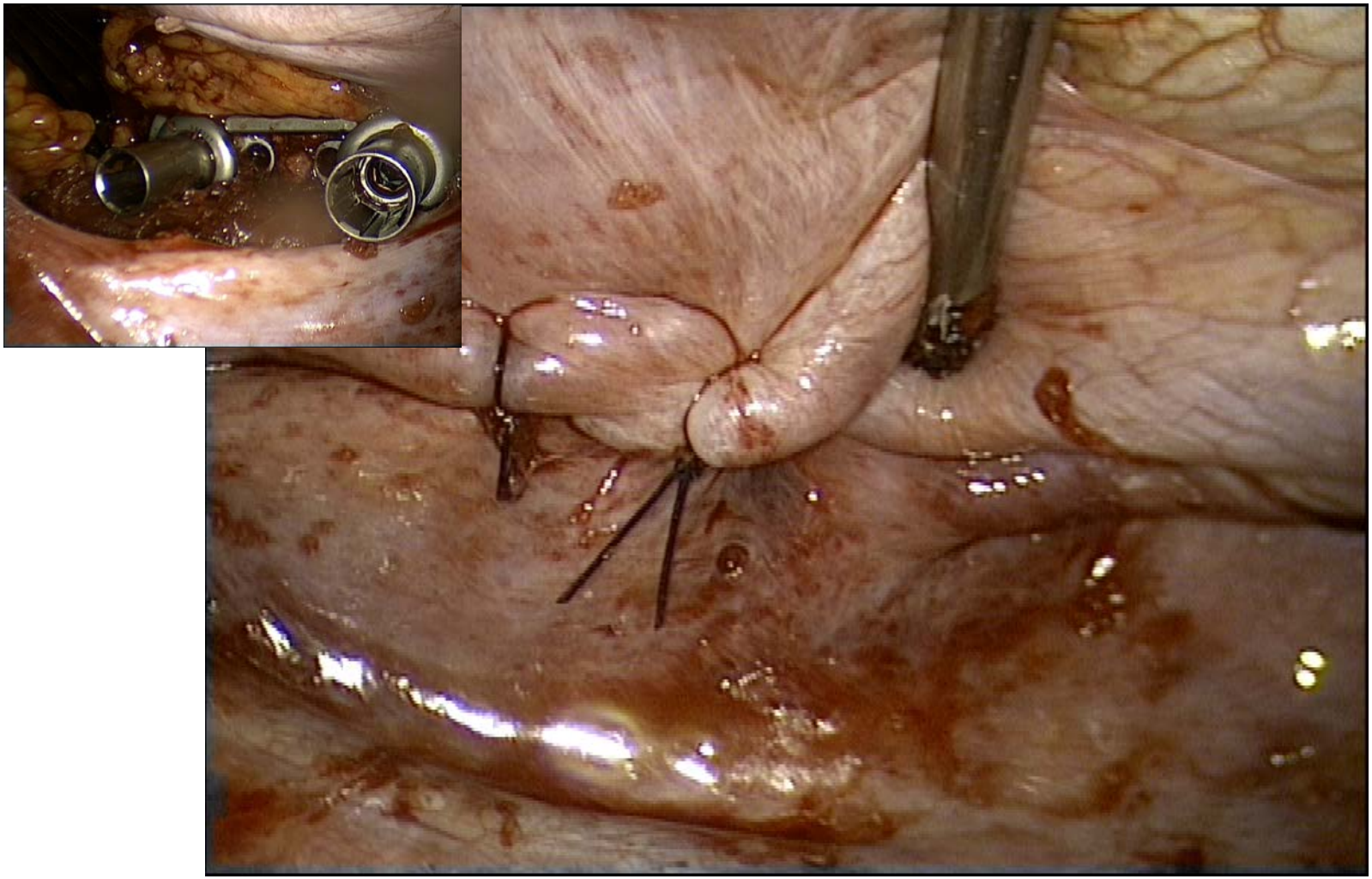

# Mini-Lumbotomie

BGU Murnau

## Mini-open Technik / Retraktor Systeme

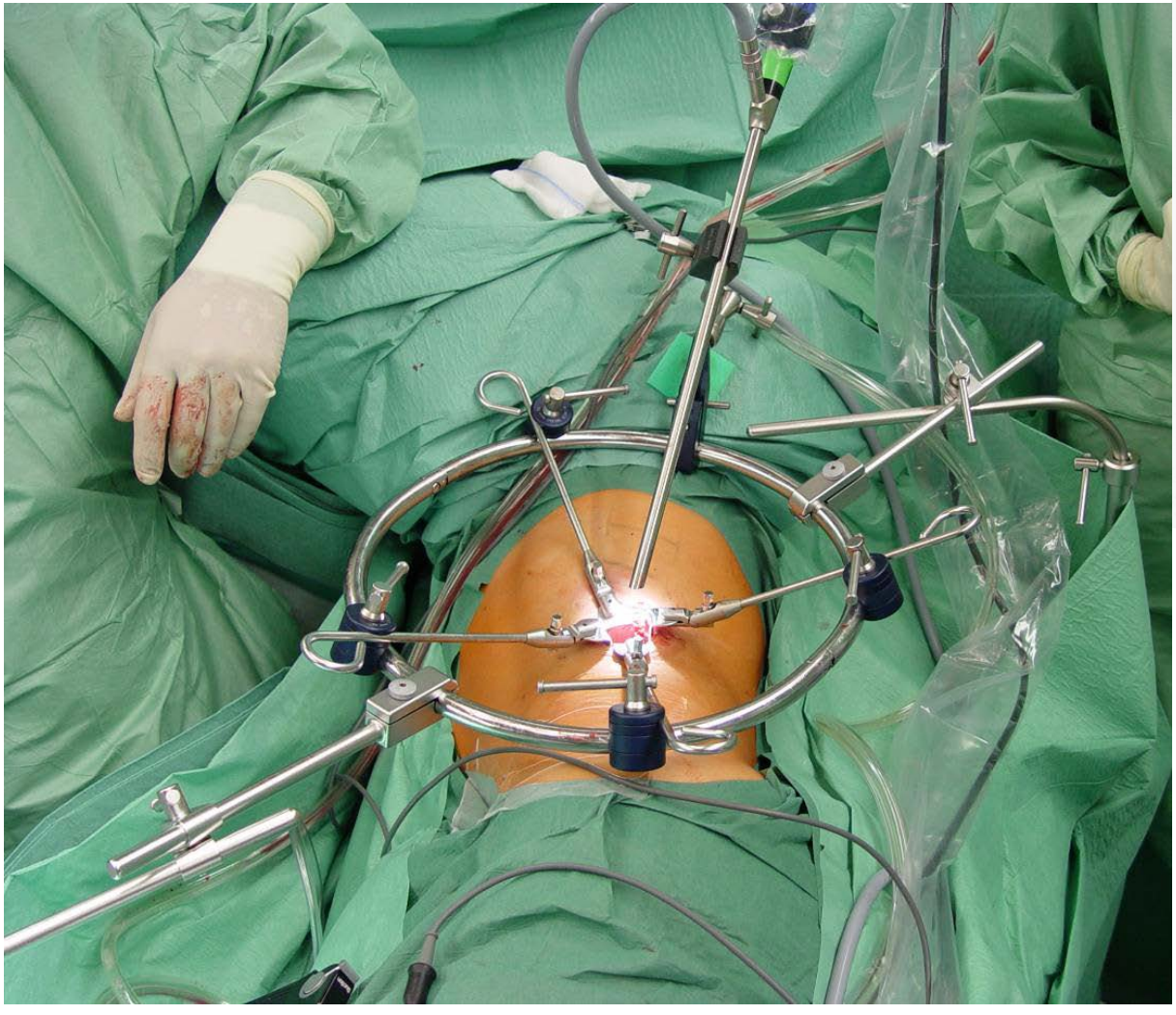

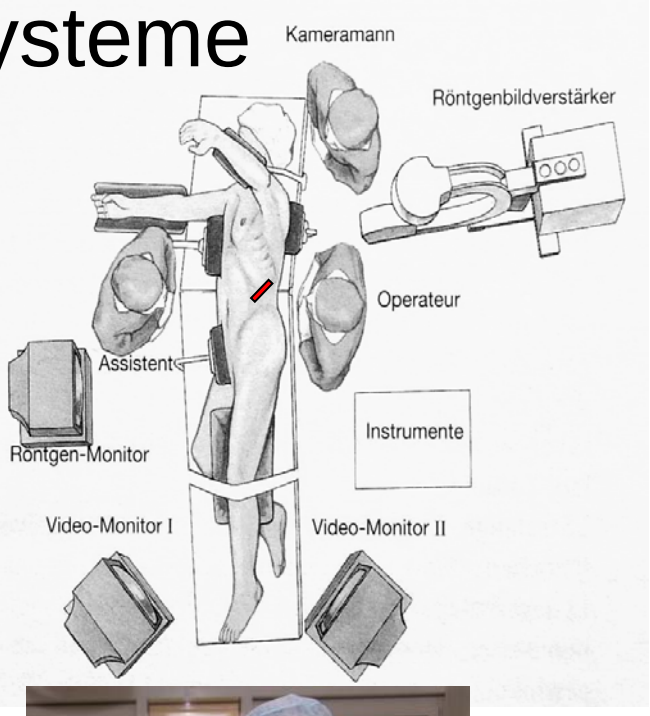

# Ventral: Cage

BGU Murnau

Monosegmental
Erweiterter BS-Ersatz

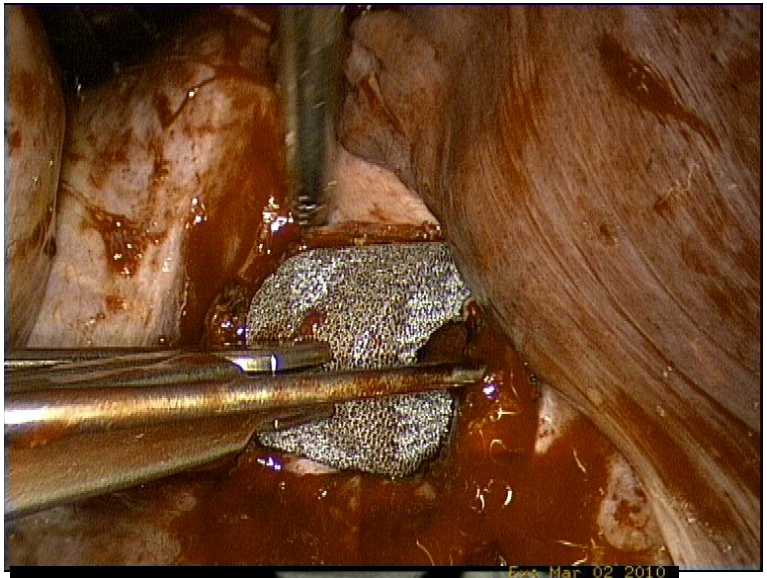

Bisegmental
Expandierbarer Cage

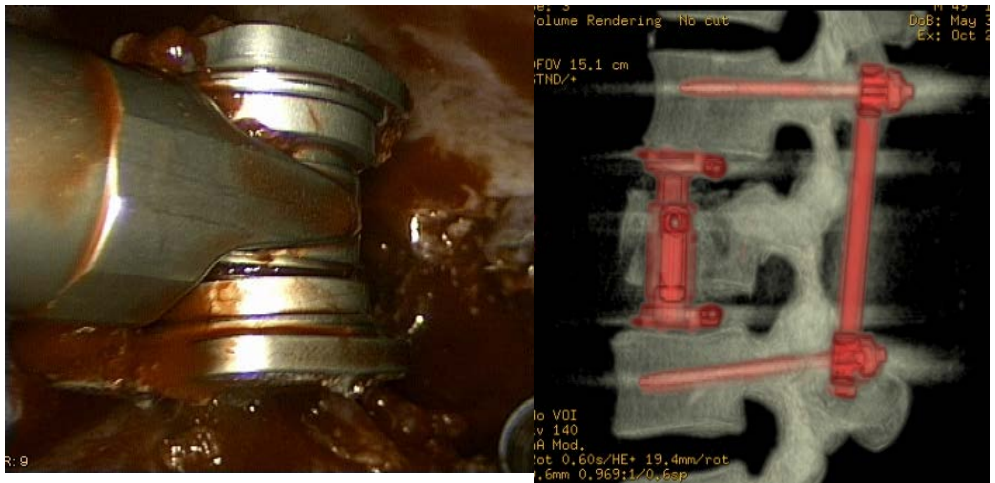


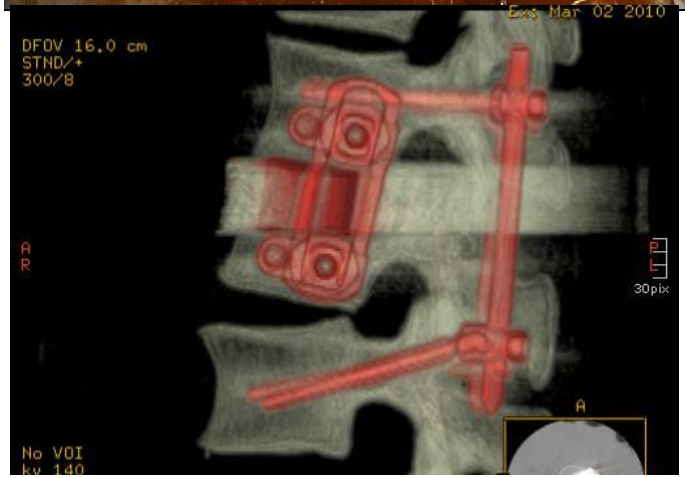

# Ventral: Knochenspan

BGU Murnau

Span: Monosegmental
Additiv MACS

Zugangsmorbidität
17% (AGWS DGU MCSII)

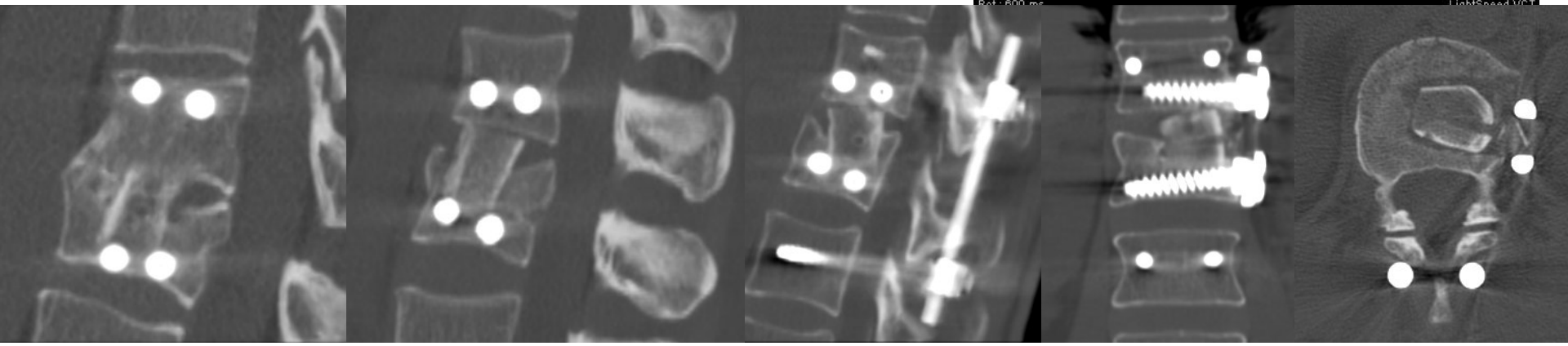

# Ventral: Knochenspan

BGU Murnau

Span: Monosegmental
Additiv MACS

Zugangsmorbidität
Nur 30% beschwerdefrei
(2012, nach 6a)

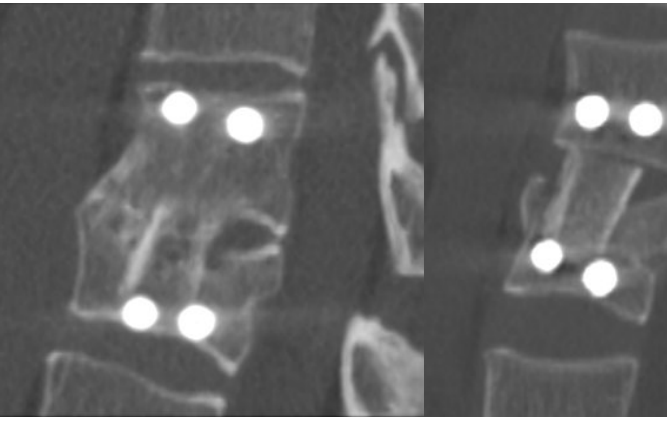

Arch Orthop Trauma Surg (2012) 132:1473–1480
DOI 10.1007/s00402-012-1576-6

TRAUMA SURGERY

**6-Year follow-up of ventral monosegmental spondylodesis of incomplete burst fractures of the thoracolumbar spine using three cortical iliac crest bone grafts**

Ulrich Spiegl · Stefan Hauck · Patricia Merkel · Volker Bühren · Oliver Gonschorek

# Thorakolumbale Verletzungen

Literatur

Grundlagen

Algorithmus

Dorsal

Ventral

**Fälle**

Fazit

# AS, m, 31J, T12

BGU Murnau

Verkehrsunfall
Rückenschmerzen
Keine Neurologie
GDW 9°
Bandscheibe?
Primär konservativ

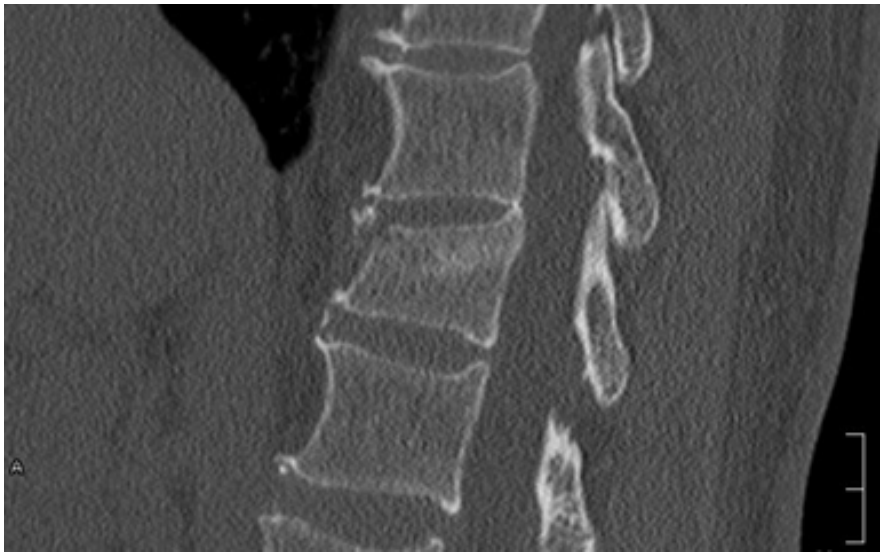

# AS, m, 31J, T12

BGU Murnau

Nach 14 Tagen
VAS 7
GDW 16°
Bandscheibe!
OP-Indikation

# AS, m, 31J, T12

BGU Murnau

Dorsal bisegmental
Perkutan
Korrekte Reposition
Monoaxiale Schrauben
CrCo Stäbe
IntraOP 3D Kontrolle

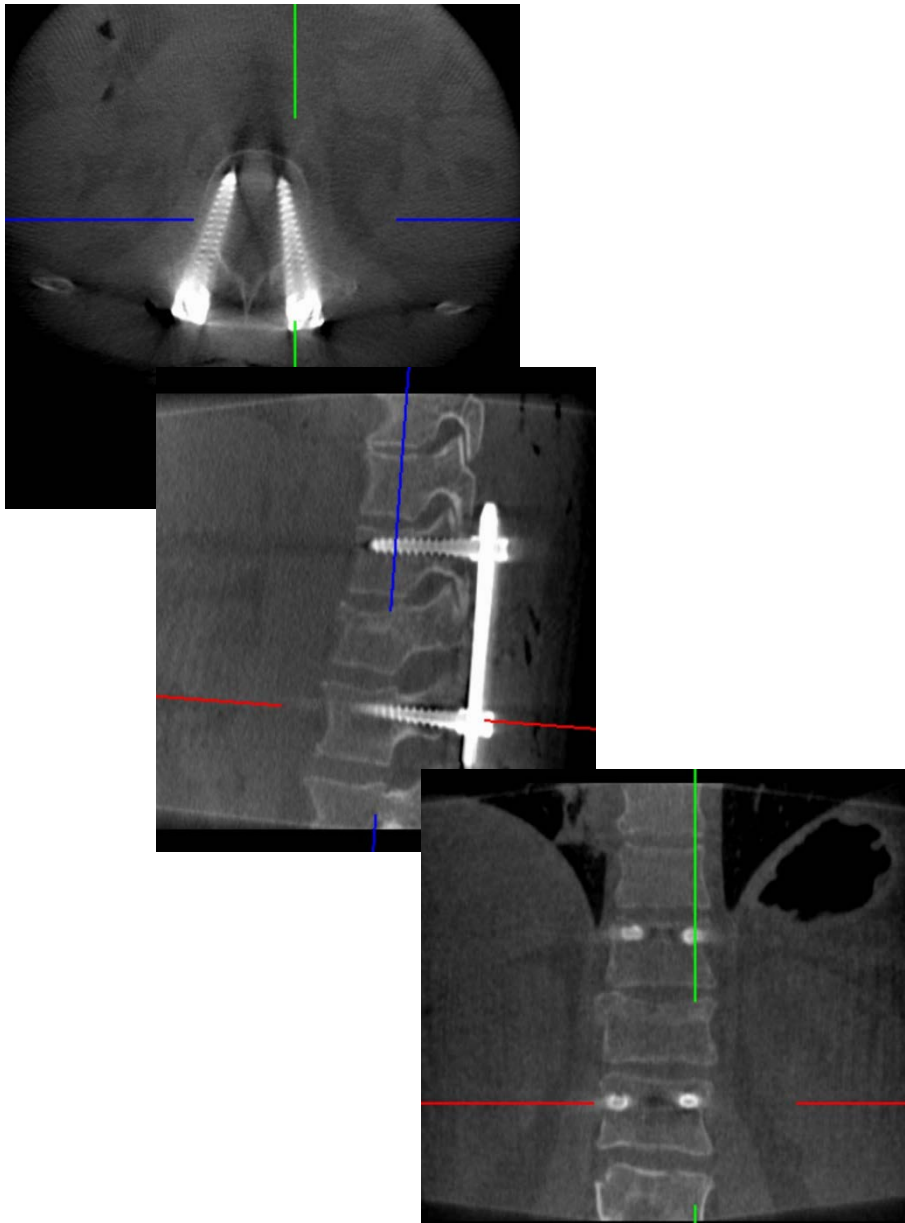

# AS, m, 31J, T12

BGU Murnau

Ventral
Monosegmental
Solider Cage
Thorakoskopisch
Minimal invasiv

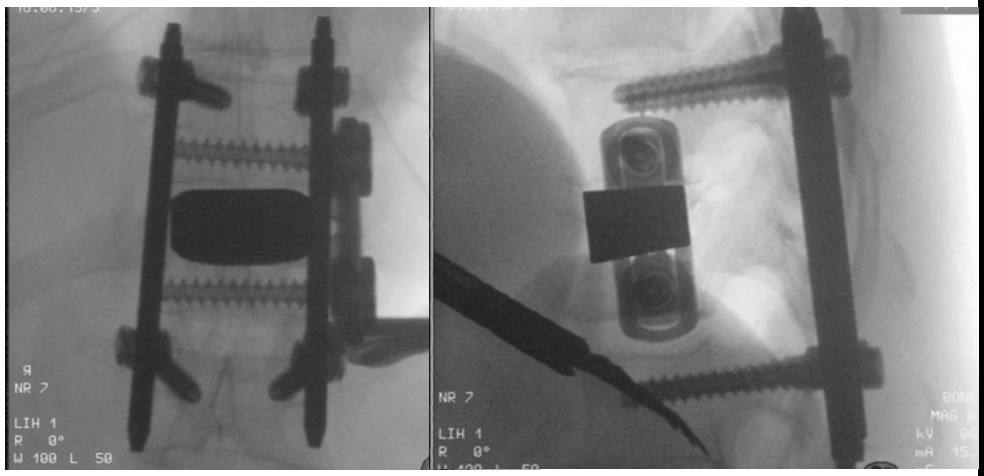

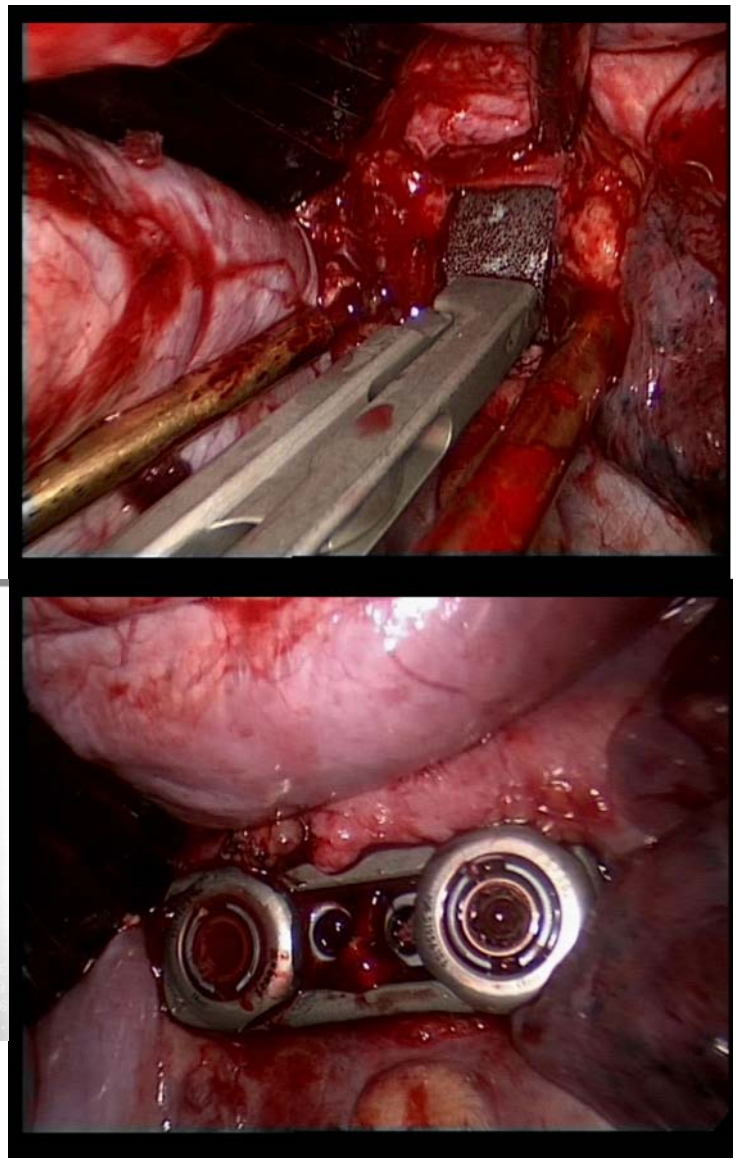

ME dorsal nach 4 Mon.

# Polytrauma, ISS 41, 44J, m

BGU Murnau

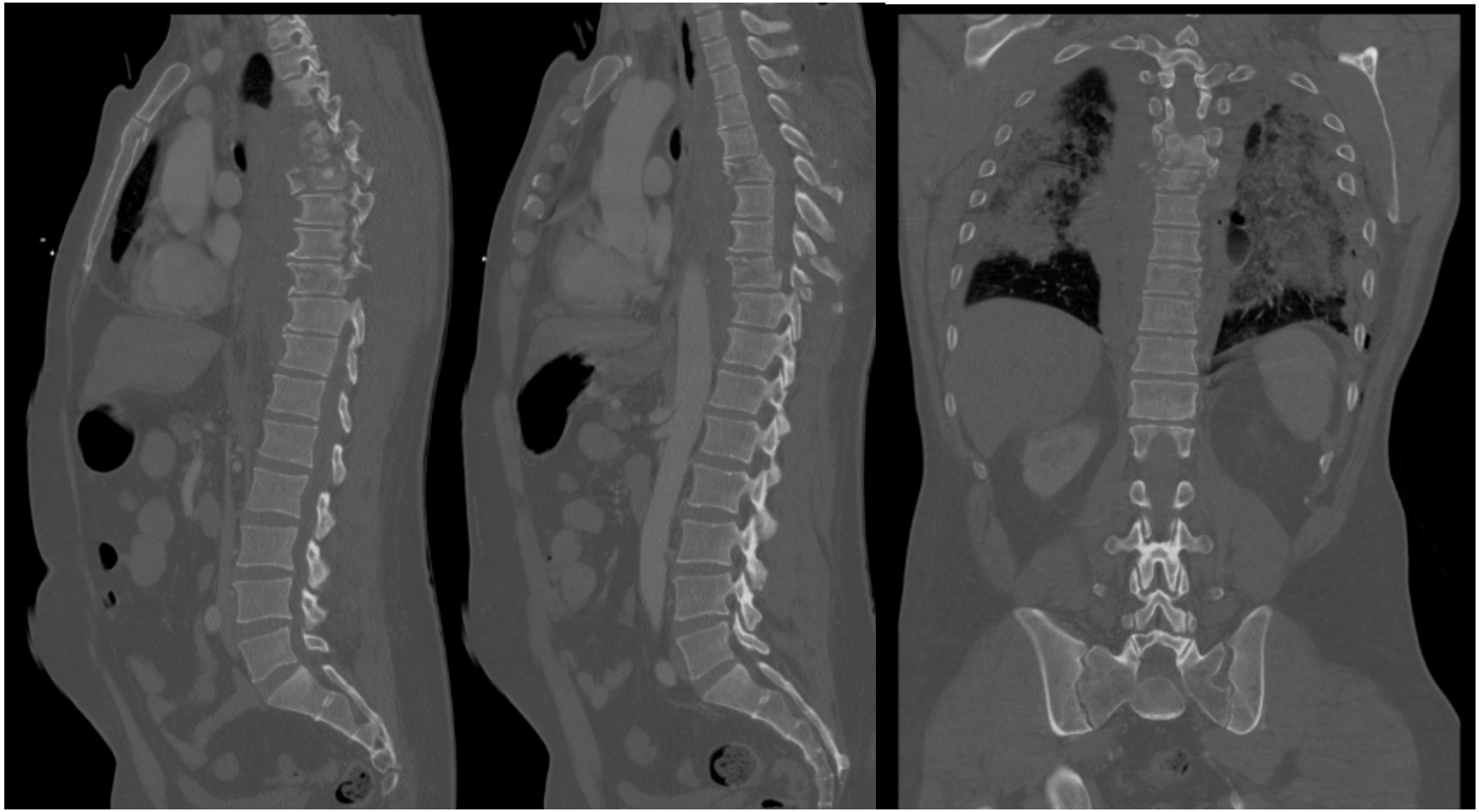

# Polytrauma, ISS 41, 44J, m

BGU Murnau

Thoraxtrauma
Nierenquetschung
Offene OSG#
Beckenfraktur
T6 + T9 AO C

Stabilisieren?
Offen?
Perkutan?

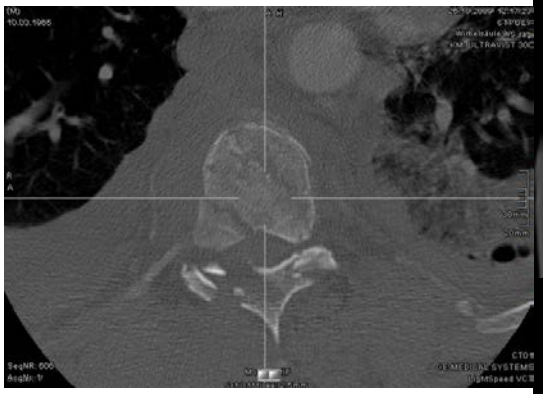

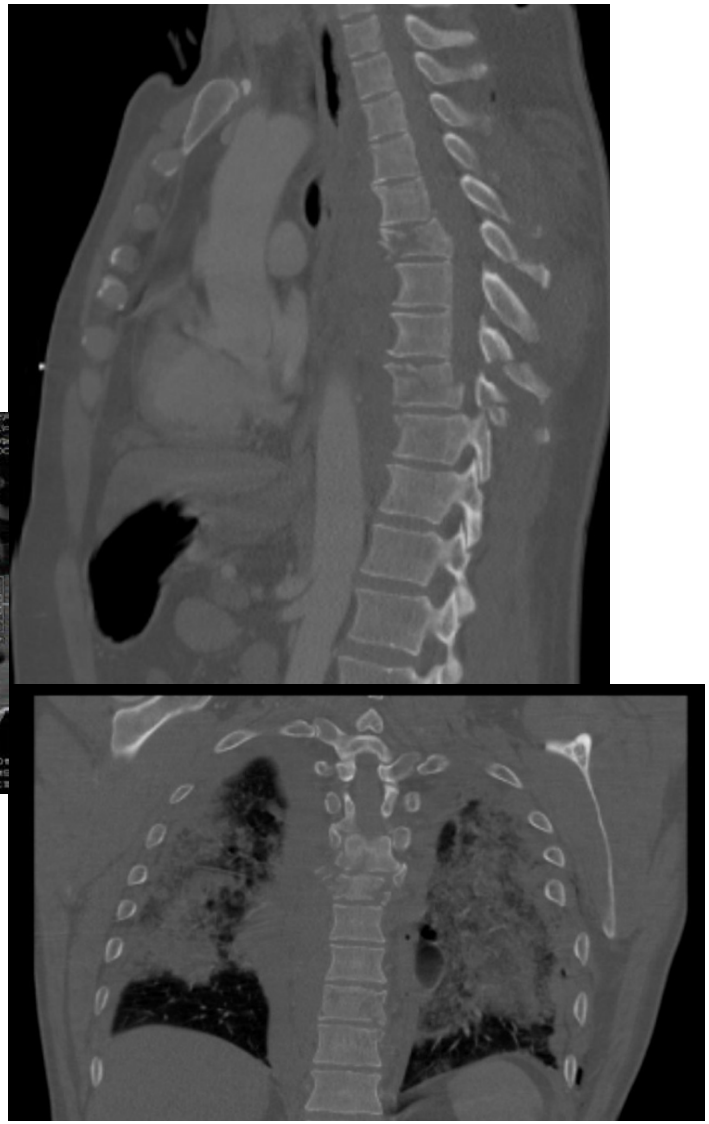

# Polytrauma, ISS 41, 44J, m

BGU Murnau

Thoraxtrauma
Nierenquteschung
Offene OSG#
Beckenfraktur
T6 + T9 AO C

Stabilisieren!
Offen?
Perkutan!

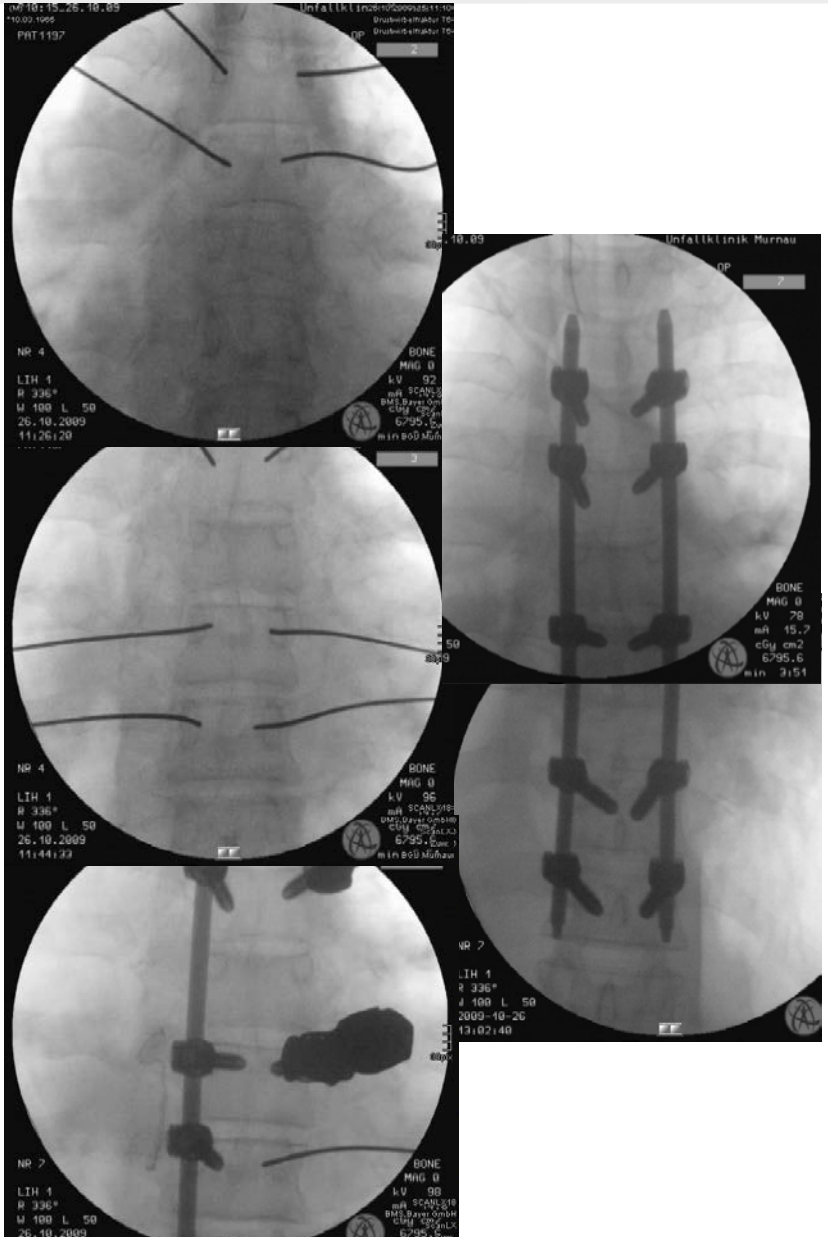

# Polytrauma, ISS 41, 44J, m

BGU Murnau

Thoraxtrauma
Nierenquteschung
Offene OSG#
Beckenfraktur
T6 + T9 AO C

Stabilisieren!
Offen?
Perkutan!

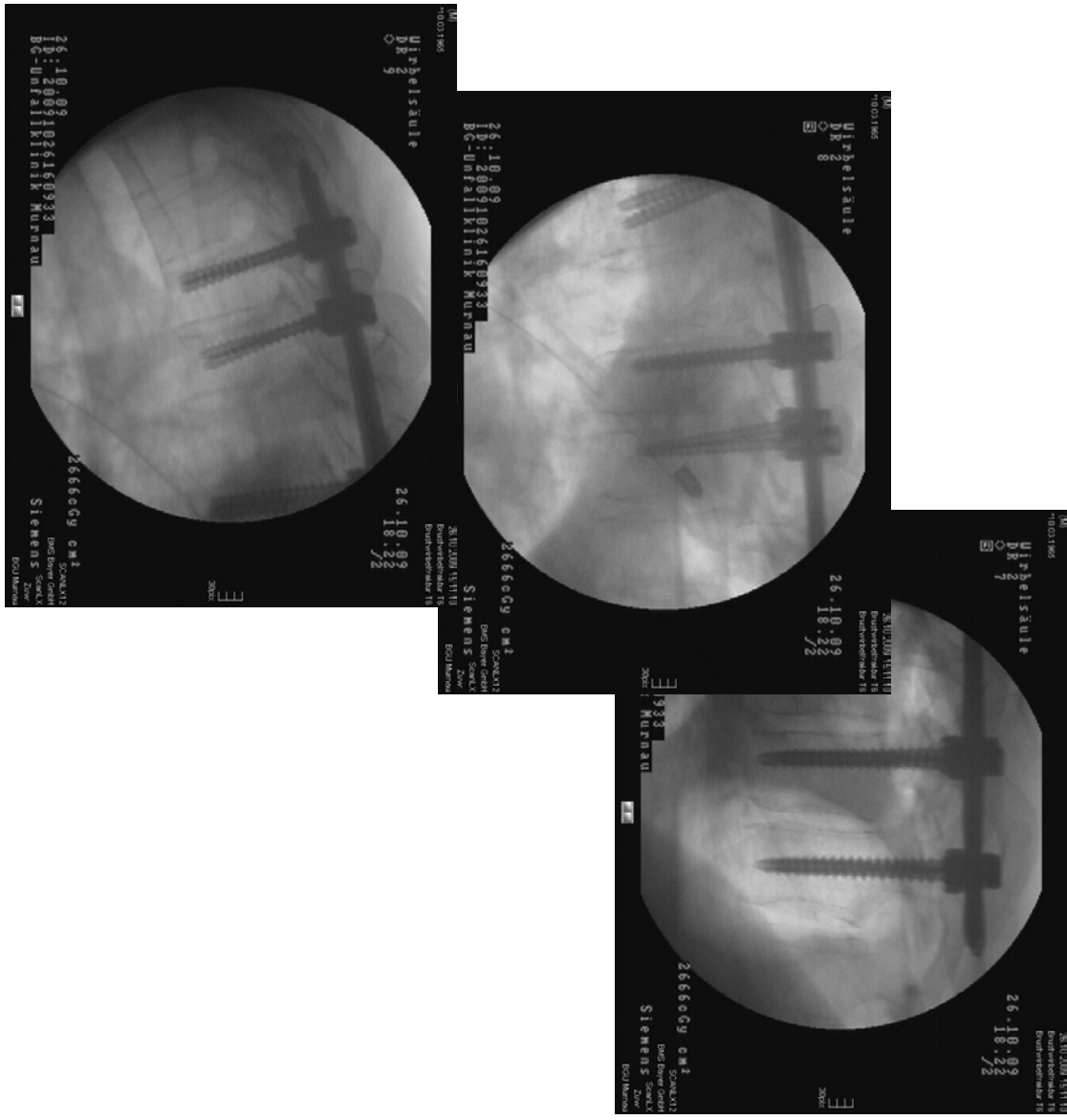

# Polytrauma, ISS 41, 44J, m

BGU Murnau

Thoraxtrauma
Nierenquteschung
Offene OSG#
Beckenfraktur
T6 + T9 AO C

Stabilisieren!
Offen?
Perkutan!

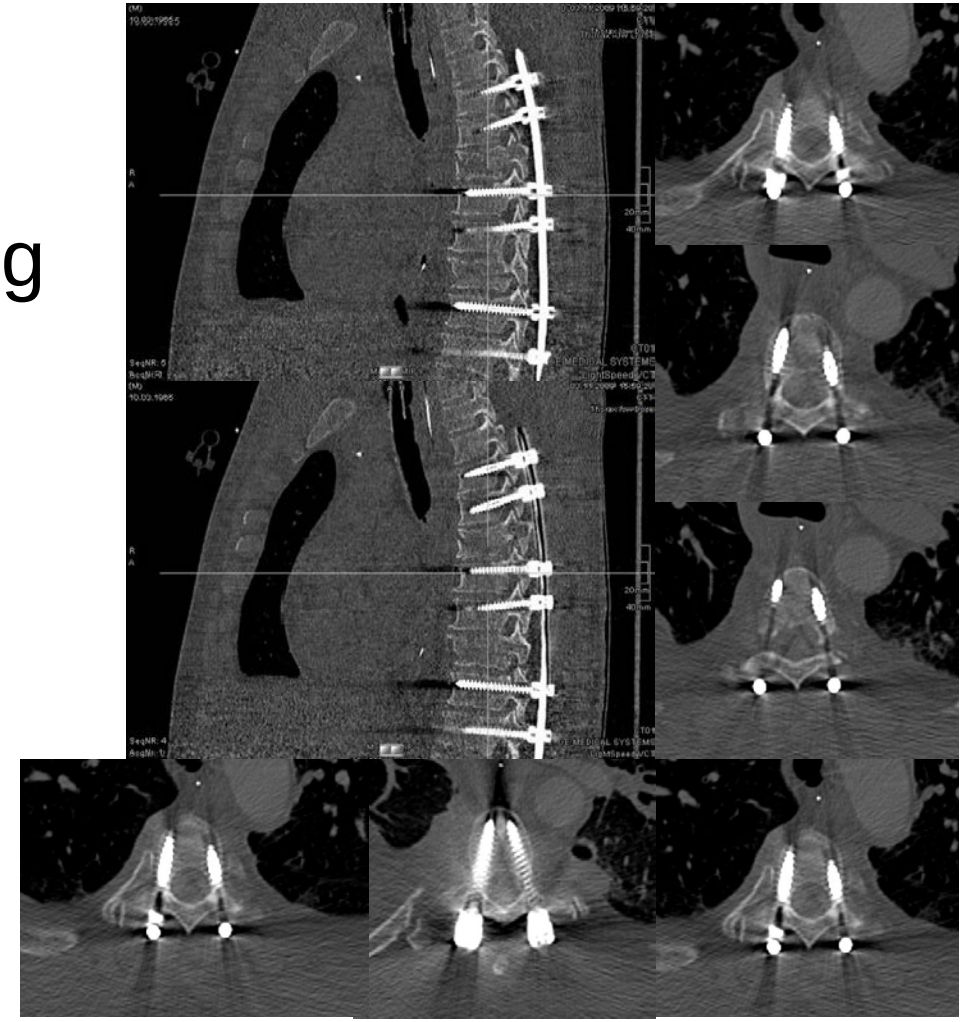

# Polytrauma, ISS 41, 44J, m

BGU Murnau

Thoraxtrauma
Nierenquteschung
Offene OSG#
Beckenfraktur
T6 + T9 AO C

Stabilisieren!
Offen?
Perkutan!

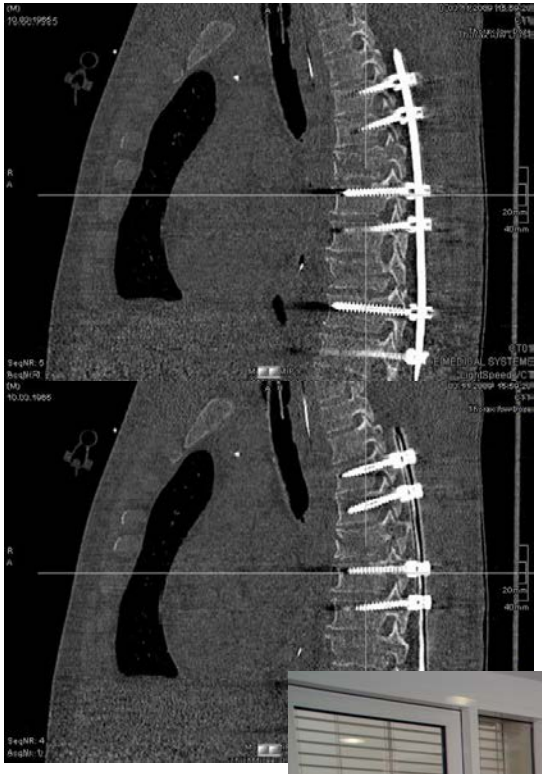

# Polytrauma, ISS 41, 44J, m

BGU Murnau

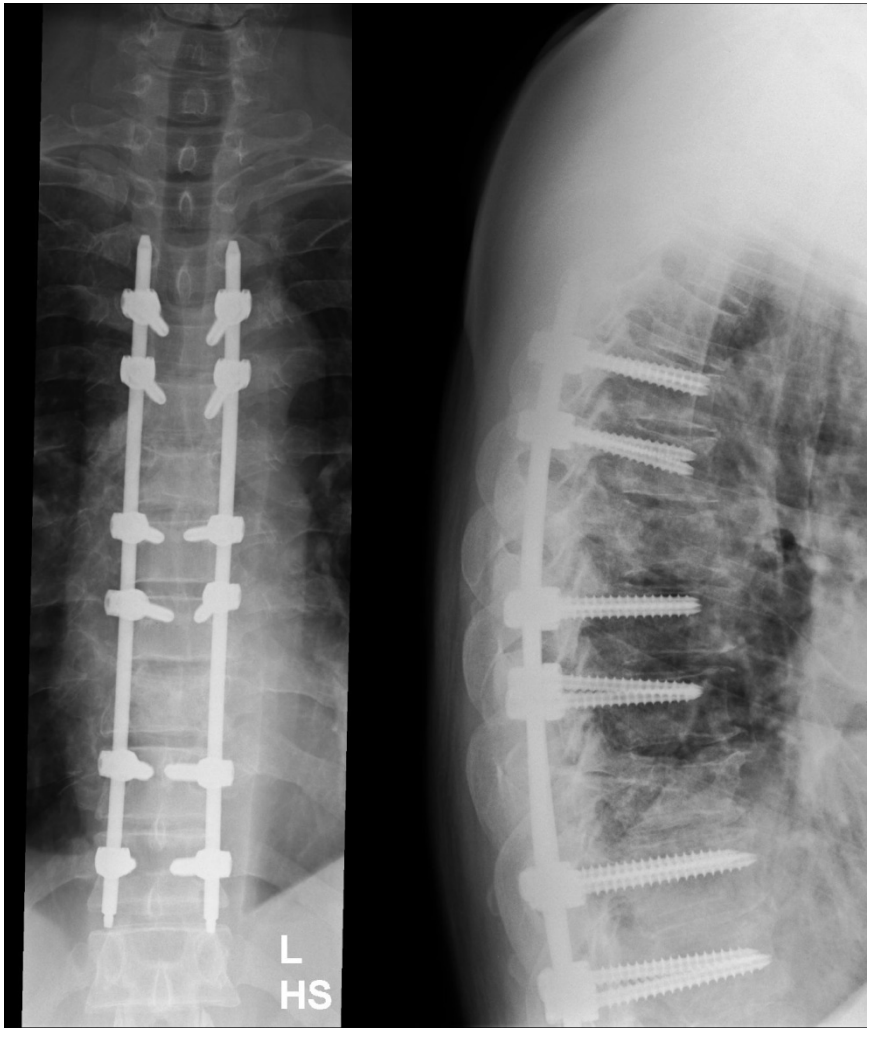

# Polytrauma, ISS 41, 44J, m

BGU Murnau

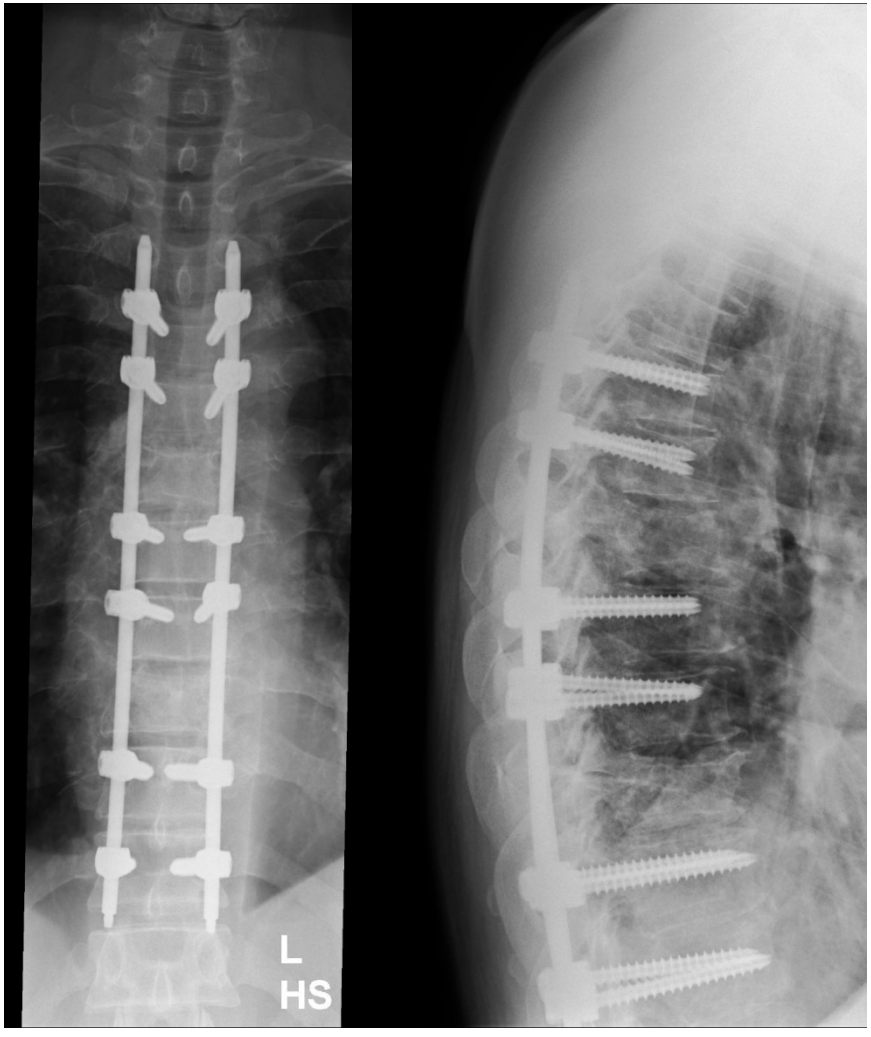

# Polytrauma, ISS 41, 44J, m

BGU Murnau

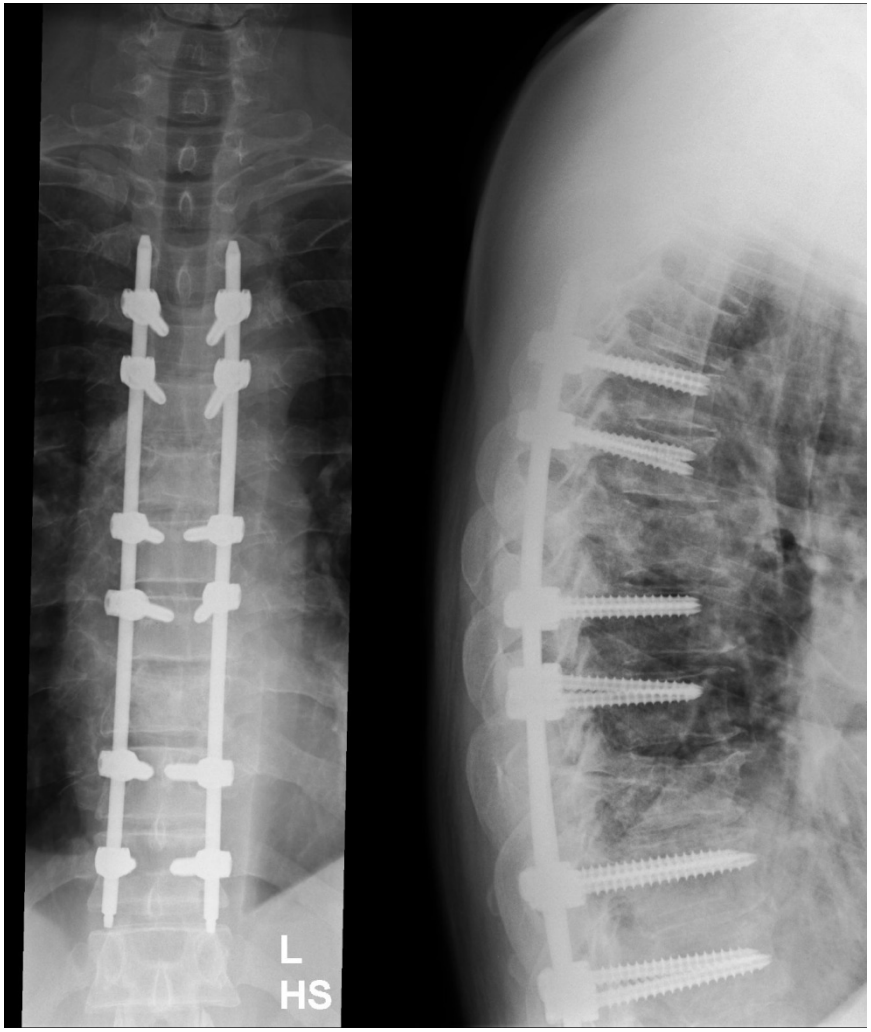


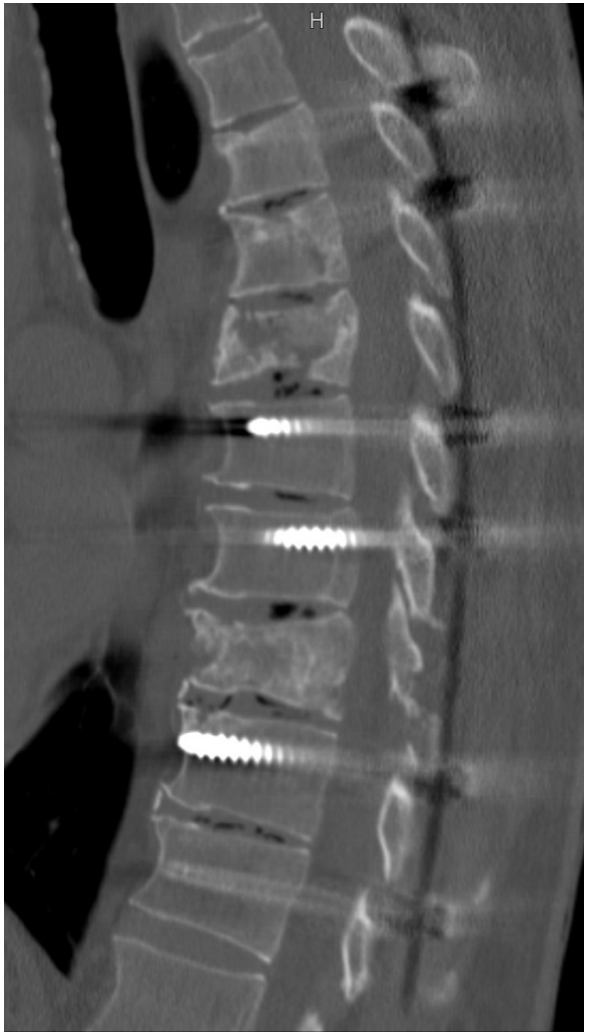

# Polytrauma, ISS 41, 44J, m

BGU Murnau

# Fazit

BGU Murnau

**Genaue Analyse des Falls**

**Differentialindikation**

**Algorithmus**

**Korrekte Reposition**

**Rekonstruktion der vorderen Säule!**

**Moderne Techniken nutzen**

**Minimalinvasiv / Navigation**

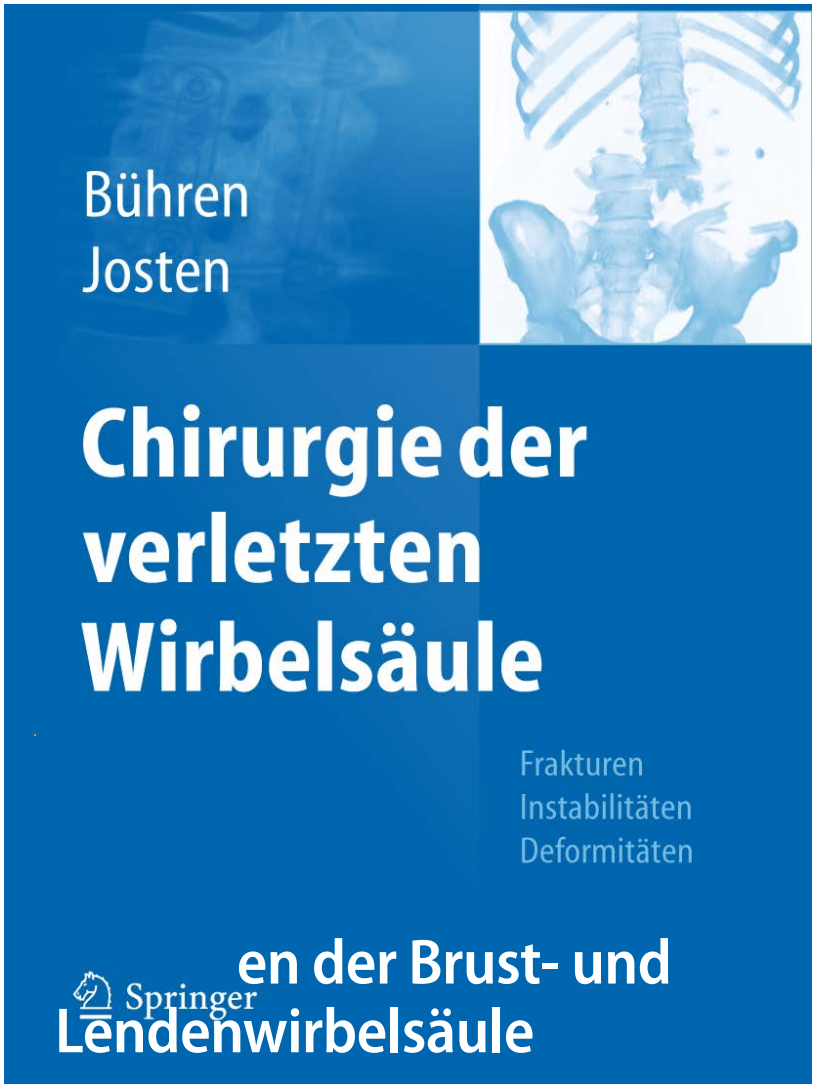


Chirurg 2015 · 86:901–916

# Fazit

BGU Murnau

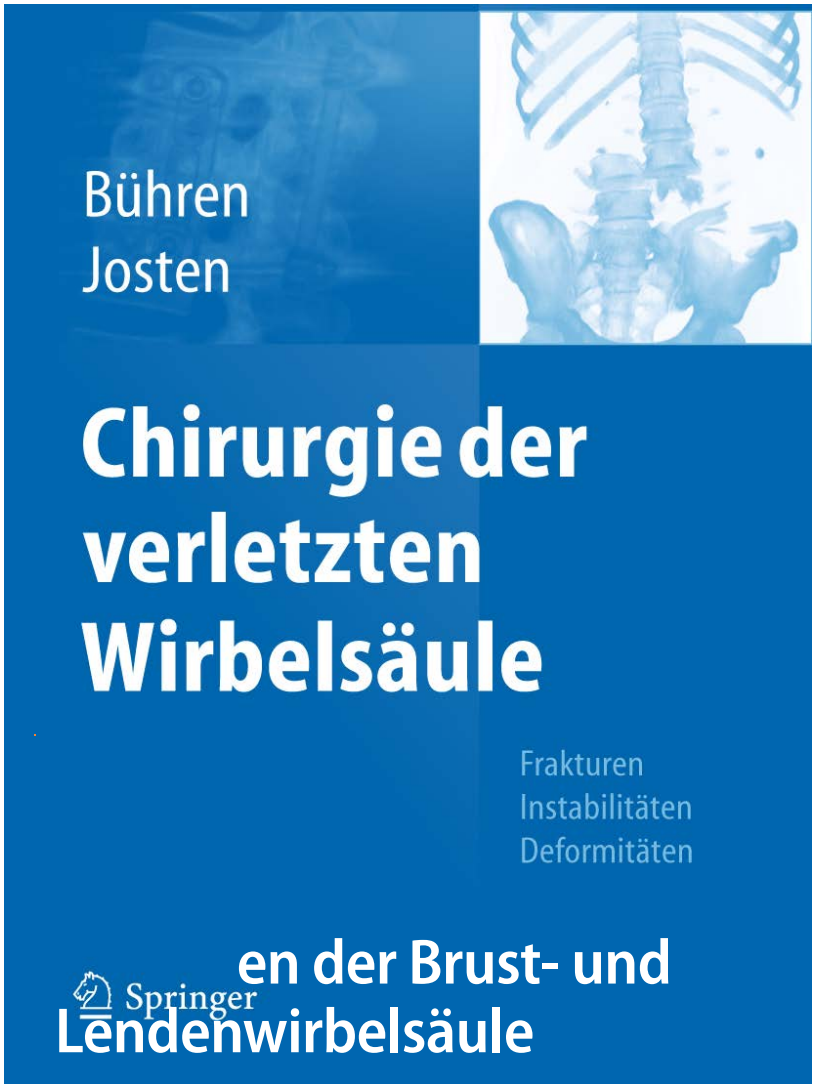


Chirurg 2015 · 86:901–916